

# Neuroborrelioos – puukidega leviv närvisüsteemi bakternakkus

Ülle Krikmann, Irja Kalbe, Siiri-Merike Lüüs, Pille Taba, Anne Õunapuu –  
TÜ Kliinikumi närvikliinik

**Võtmesõnad:** neuroborrelioos, kliiniline pilt, diagnoosimine, ravi

**Neuroborrelioos on üks Lyme'i tõve vorme, mille kliinilistele väljendustele ning diagnostikale on artiklis keskendutud. Puukborrelioosi ehk Lyme'i tõve põhjustajaks on spiroheetide perekonda kuuluv gramnegatiivne bakter, mida levitavad *Borrelia burgdorferi sensu stricto*, *Borrelia garinii* ja *Borrelia afzelii*. Borrelioosi esinemine Eestis on aastatel 2000–2007 olnud suurem kui haigestumus puukentsefaliiti. Neuroborrelioosi diagnoosimiseks on lisaks anamneesile ja kliinilisele pildile vaja määrata anti-kehad seerumis ning liikvoris.**

Artiklis on toodud lühiülevaade haigusjuhust, kus 16aastane noormees haigestus puukentsefaliiti ning seejärel lisandus neuroborrelioosi kliiniline pilt. Neuroborrelioosist tingitud demüeliniseeriv polüneuropaatia paranes, kuid jääkleiuna jäi püsima puukentsefaliidi viiruse põhjustatud seljaaju eessarve kahjustus ning jala lõtv parees atroofiatega.

Lyme'i tõbi on teada juba 19. sajandi lõpust, kuid 1982. aastal õnnestus haiguse täpsustamisel selgitada etioloogia: tegemist on *Borrelia burgdorferi* infektsiooniga (1–3).

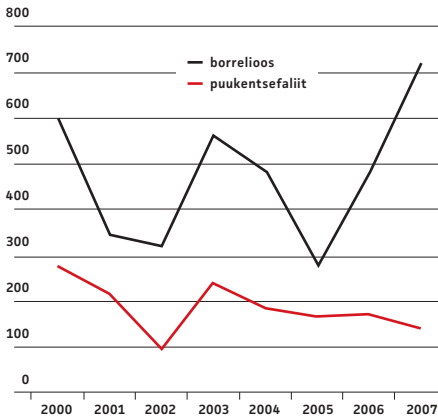
Puukborrelioosi ehk Lyme'i tõbe põhjustab gramnegatiivne bakter, mis kuulub spiroheetide perekonda. Nakkust levitavad *Borrelia burgdorferi sensu stricto*, *Borrelia garinii* ja *Borrelia afzelii*. USAs levib ainult *Borrelia burgdorferi sensu stricto* (2, 3). Bakteril ei ole polüsahhariide ega toksiine. *B. burgdorferi* genoomi moodustavad ligikaudu 40% ulatuses lineaarselt ja tsirkulaarselt asetsevad plasmiidid, kokku umbes 150 lipoproteiini, mis ei ole pidevalt ekspresseerunud ning seetõttu ilmneb varieeruv immuunvastus ja bakterid on keskkonna suhtes ka vähenõudlikud. Bakter elab puugi seedetraktis (süljenäärmetes) ja paljuneb seal puugi toitumise ajal, mis kestab umbes 24–72 tundi (3–5). Puugi hammustuse ajal satuvad bakterid sissepääsu kohas kudedesse ja levivad verega üle organismi, põhjustades multisüsteemse infektsiooni, mis on osaliselt seotud spiroheeti endaga, osaliselt immuunsüsteemi vastusega bakterile (3).

## PUUKBORRELIOOSI LEVIK

Lyme'i tõbi on oluline nakkushaigus kogu põhjapoolkeral, sõltudes kliimavöönditest ja piirkondadest – harva esineb haigust kuumas lõuna- ning külmas põhjaosas. Haiguse sa-genemine langeb kokku puukide aktiivsusega kevadsuvisel ja sügisel perioodil (3–5). Lõuna-Rootsis toimunud prospektiivses uuringus osales 1471 borrelioosihaiget, kellest 79% teadis eelnevat puugihammustust, 77%-l esinesid nahanähud ning 16%-l esines neuroborrelioos (6).

Eestis on borrelioosi esinemine aastatel 2000–2007 olnud ebahütlane, kuid püsivalt

suurem puukentsefaliidi haigusjuhtudest samal perioodil. Kõige väiksem oli juhtude arv 2002. aastal, mis langeb kokku ka puukentsefaliidi juhtude vähesusega (vt jn 1). See võib olla seotud puukide ebasoodsa paljune-misega eelneval aastal.



**Joonis 1.** Puukborrelioosi ja puukentsefaliiti haigestumine Eestis aastatel 2000–2007. Allikas: <http://www.tervisekaitse.ee>

Eesti Tervisekaitseameti andmetel ei ole registreeritud borrelioosi nakatumisi, mis on seotud toore piima joomisega (7). Eesti haigusjuhtude arv 2006. aastal oli 35,8 juhtu 100 000 inimese kohta, mis on suurem kui Kesk-Euroopas ja Skandinaavias (0–9,4 juhtu 100 000 inimese kohta), kuid väiksem kui Sloveenias, Vahemere rannikul, kus on registreeritud 86 juhtu 100 000 elaniku kohta (3, 7). Eestis pole kogutud andmeid, kui palju esineb neuroborrelioosi, kuid avaldatud artiklites on välja toodud, et neuroborrelioosi esineb endeemilistes piirkondades umbes 6 juhtu 100 000 elaniku kohta aastas (6). Neuroborrelioos on haruldasem kui puukentsefaliit. Kirjanduses on viiteid ka puukentsefaliidi ja borrelioosi koosinemise kohta (8).

#### PUUKBORRELIOOSI PATOGENEES

Bakteri väliskestalt sünteesitud lipoproteiinid OspA, OspB ja OspC hõlbustavad spiroheedi seonduda rakuvälise maatriksi valkudega, glükoosaminoglükaanidega ja integriinide-

ga, aktiveerides põletikumediaatorid. See afiinsus võib soodustada bakteri pikaajast eksisteerimist sidekudedes (4, 5). Väliskesta antigeenide erinev ekspressioon ja variaablus kutsuvad esile peremeesorganismis muutuva immuunvastuse. Rakuline immuunvastus on seotud peamiselt CD4+ ja CD8+ T-lümfotsüütidega. Humoraalne immuunvastus on algul alla surutud, kuid 3–6 nädala möödudes ilmuvad verre IgM-tüüpi antikehad, mis on suunatud peamiselt spiroheedi väliskestalt paiknevate antigeenide vastu. B-lümfotsüütide polükloonaalne aktivatsioon suurendab IgM-tüüpi immunoglobuliinide ja tsirkuleerivate immuunkompleksi arvu. IgG-tüüpi antikehad on määratavad 6–8 nädala möödudes pärast nakatumist (6, 9). Kroonilise haigusvormi puhul võib olla tegemist organismi kaasa-sündinud hälbinud immuunvastusega (10).

#### PUUKBORRELIOOSI KLIINILINE PILT

Puukborrelioos on multisüsteemne haigus, mis haarab peamiselt nahka, liigeseid, müokardi ja närvisüsteemi. Haiguse kulu ja elundikahjustuse alusel on kliiniline sümptomaatika jagatud kolmeks staadiumiks (vt tabel 1). Ameerikas leviv bakter põhjustab sagedamini serooset meningiiti, samal ajal kui teised kliinilised vormid on väga harvad (2). Patsient võib põdeda haiguse staadiumid üksteise järel, kuid esineb juhtumeid, kus generaliseerunud haigestumine avaldub ilma eelneva esmase infektsioonita.

Esmane infektsioon – migreeruv erüteem (*erythema migrans*) – ilmneb mõne päeva kuni kaheksa nädala möödudes pärast puugi rünnet tavaliselt puugihammustuse kohal. Samal ajal võib patsiendil esineda väsimustunne, liigese- ja lihasevalud, harva palavik. Punetav laik suureneb aeglaselt, tema läbimõõt on mõnest mitmekümne sentimeetrini. Laigu keskosa muutub heledamaks. Umbes 50% -l haigetest ilmneb erüteemi piirkonnas sügelemine. Harvem esinev *lymphadenosis cutis benigna* lokaliseerub kõrvalestale, rinnanibu piirkonda või ninasõõrmele. Tegemist on naha ja nahaaluse koe lümfotsütaarse infiltraadiga (1–3).

Tabel 1. Puukborrelioosi kliinilised staadiumid (2, 5, 6)

I Esmane infektsioon (lokaalne)	II Varane generalisatsioon	III Hiline generalisatsioon
<b>Dermatoborreliaos</b> • <i>Erythema migrans</i> • <i>Lymphadenosis cutis benigna</i>	• <i>Lymphadenosis cutis benigna</i>  <b>Neuroborreliaos</b> • Meningiit • Meningoradikuloneuriit • Entsefaliit • Entsefalomüeliit • Kraniaalnärvide kahjustus (näonärv jt) • <i>Mononeuritis multiplex</i>	<b>Neuroborreliaos</b> • Progresseeruv entsefalomüeliit • Krooniline meningiit • Subakuutne entsefalopaatia • Mono(polü)neuriit
<b>Mittespetsiifilised sümptomid</b> • Müalgia • Artralgia • Palavik	<b>Oftalmoborreliaos</b> • <i>N. opticus</i> 'e neuriit • Uveiid • Retiniit  <b>Teiste elundisüsteemide kahjustus</b> • Artriit • Endo(müo)(peri)kardiit • Atrioventrikulaarblokaad • Hepatiit • Müosiit	<b>Dermatoborreliaos</b> • <i>Acrodermatitis chronica atrophicans</i> • <i>Lymphadenosis cutis benigna</i>  <b>Mono(polü)artriit</b>

**Neuroborreliaos** on Lyme'i tõve varane generaliseerumine, mis võib ilmuda nädalaid kuni kuud pärast esmast infektsiooni (2, 4, 6). Haiguse erinevad vormid ja kliiniline pilt on toodud tabelis 1. Euroopas on kõige sagedasem neuroborreliaosi varase generaliseerumise vorm aseptiline meningiit (2, 6). Liikvoris esineb lümfotsütaarne pleotsütoos, mis kõigub 10–1000 rakuni ühe mm<sup>3</sup> kohta, ja IgG indeksi suurenemine, võib leida oligoklonaalseid antikehasid. Perifeerset ja kraniaalnärvide kahjustus võib olla isoleeritud või koos meningiidiga. Äge meningopoolradikuloneuriit on tuntud ka Bannwarthi sündroomina (3, 6). Kraniaalnärvidest kahjustub kõige sagedamini näonärv, ühel kolmandikul haigetel võib esineda ka kahepoolset kahjustust (6). Radikulopaatia peamiseks sümptomiks on radikulaarne valu, mis tugevneb öösi. Saksamaal tehtud uuringus leiti, et 3%–1 ägeda mononeuriidi või polüneuriidiga haigetel oli liikvori analüüsi vastus normis, kuid neil oli kindel eelnev nahaerüteem ning positiivsed antikehad seerumis, mis kinnitasid borreliaosi diagnoosi (6).

**Krooniline puukborreliaos** kujuneb välja 0,5 kuni 2 aastat pärast esmahaigestumist, üksikujuhtudel hiljem. Kroonilise atroofilise akrodermatiidi korral on tegemist nahakahjustusega, mis areneb kahefaasili-

selt. Varajases faasis esineva dermatiidi tulemusena kujuneb atroofiline nahakahjustus, hilisfaasis areneb selles piirkonnas ka liigeste ja perifeerset närvid kahjustus (2, 4, 5).

**Krooniline neuroborreliaos** võib areneda ravimata varast neuroborreliaosi põdenud haigetel, kuid sageli võib krooniline vorm olla haiguse esmane ilming. Tüüpiliselt kulgeb krooniline neuroborreliaos kroonilise meningiidi, entsefaliidi või meningo-entsefalomüeliidina. Neuroloogilises leius võib esineda tetra-, para-, hemiparees, tsebel-laarne sündroom, enamasti valusündroom ei domineeri. Kroonilise neuroborreliaosi vormina on kirjeldatud veel subakuutset entsefalopaatiat, mille puhul on esiplaanil kognitiivne häire, mälu halvenemine, käitumishäired; liikvoris ei pruugi pleotsütoosi esineda, kuid esineb IgG-tüüpi antikehade süntees intratekaalselt (6). Krooniline neuroborreliaos võib avaldada isoleeritud aksonaalse perifeerse neuropaatia, kuid ka nendel haigetel peavad diagnoosi kinnitama positiivsed antikehad seerumis.

**Lyme'i-järgset sündroomi** saab diagnoosida haigetel, kes on põdenud ja kel on ravitud neuroborreliaosi, kuid jääknähtudena jäävad püsima väsimus, lihasevalud, mitmesugused sensoorsed vaevused, mäluhäired või masendus (6).

**NEUROBORRELIOOSI DIAGNOSTIKA**

Haiguse diagnostika põhineb eelkõige anamneesil ja kliinilisel leiul. Labori andmed peavad toetama haigusnähtusid. Sõltuvalt kliinilisest pildist on vajalikud seisundit täpsustavad uuringud: üldanalüüsid, magnetresonantstomograafia, liikvoriuuringud, vajaduse korral elektroneuromüograafia (ENMG) jm. Üksikasjaliselt on puukborrelioosi diagnostikat käsitlenud oma artiklis dotsent Tiina Prükk (9). Kõige informatiivsem lisaks anamneesile on antikehade määramine seerumis ja liikvoris. ELISA abil määratud IgM ja IgG antikehad annavad sageli valepositiivseid vastuseid eelkõige infektsioosse mononukleoosi, reumatoidartriidi, autoimmuunsete haiguste ning teiste spiroheetnakkuste korral. Positiivne ELISA-test tuleb üle kontrollida immunoblotuuringuga – kinnitava testiga (1, 2, 4, 6, 11), vajaduse korral 10–14 päeva möödudes analüüsi korrates, et hinnata antikehade tiitritõusu. Võimalus on määrata ka PCR-meetodil bakteri esinemist liikvoris, kuid see analüüs ei anna vastust, kas haigus on ägenemise staadiumis või inaktiivne (4). Liikvoris võib spiroheedi DNAd leiduda ka liiga vähe. Antikehade positiivse tulemuse saamisel on oluline haigussümptomite kestus. Positiivsete IgM antikehade sensitiivsus haiguse algusest alla kuue nädala

on 79% ja üle kuue nädala kuni 100% (12). IgG-tüüpi antikehasid leiab alates kuuendast nädalast ning nad võivad kaduda või jääda püsima aastateks ka pärast edukat ravi (3). Isoleeritud perifeerse näonärvi-halvatuse puhul on näidustatud antikehade uuring borrelioosi välistamiseks.

Intratekaalne antikehade leidmine ilma liikvori pleotsütoosita välistab nii varase kui ka kroonilise neuroborrelioosi vormi, mis haarab kesknärvisüsteemi (6).

**RAVI**

Avaldatud kirjanduse ja uuringute ülevaadete alusel sobivad neuroborrelioosi raviks penitsilliin, tseftriaksoon, tsefotaksiim, doksütsükliin, amoksitsilliin (vt tabel 2). Euroopa uuringutes soovitatakse alustada doksütsükliiniga ning rakendada parenteraalselt tsefalosporiine kesknärvisüsteemi parenhüümi kahjustuse või suukaudse ravi efekti puudumise korral (13). Lastel tuleb arvestada võimalikke ravimite kõrvaltoimeid, nt doksütsükliini puhul, mida alla 8aastastele ei anta selle luid ja jäävhambaid kahjustava toime tõttu. Lastele vajalikud annused arvutatakse kehakaalu alusel. Ravi pikkus oleneb kasutatavast antibiootikumist, enamiku uuringute andmetel on see 10–28 päeva. Raviannused on vastavuses bakteriaalse kesknärvisüsteemi infektsiooni ravijuhendi-

**Tabel 2.** Neuroborrelioosi vormide soovitatav ravi (6)

Kliiniline vorm	Antibiootikum	Päevane annus	Ravi pikkus
<b>Varane neuroborrelioos</b> Erüteem koos isoleeritud näonärvi-halvatusega ilma liikvori pleotsütoosita	Suu kaudu: doksütsükliin, lastel amoksitsilliin	100 mg 2 korda või 200 mg üks kord 50–60 mg/kg jagatuna kolmeks annuseks	10–15 päeva
Meningiit Meningoradikuliit Entsefalomüeliit	Parenteraalselt: tseftriaksoon penitsilliin  tsefotaksiim Suu kaudu: doksütsükliin amoksitsilliin	2 g üks kord 5 miljonit ühikut 4 korda 2 g kolm korda  100 mg 2 korda või 200 mg 1 kord 500–750 mg 3 korda	2–4 nädalat
<b>Krooniline neuroborrelioos</b> Krooniline meningiit Krooniline entsefalomüeliit Subakuutne entsefalopaatia	Tseftriaksoon Penitsilliin  Tsefotaksiim	2 g 1 kord 5 miljonit ühikut 4 korda 2 g 3 korda	4 nädalat
<b>Lyme'i-järgne sündroom</b> Depressioon, väsimus	Antidepressandid jm vajalik		

tega: tseftriaksoon 2 g päevas, penitsilliin 3 g iga kuue tunni järel või püsiinfusioonidena (6, 14). Kroonilise vormi ja Lyme'i-järgse sündroomi puhul ei ole tõestatud pikaajase antibakteriaalse ravi efektiivset tulemust (14).

Kortikosteroidide kasutamise kohta neuroborrelioosi puhul puuduvad võrdlevad uuringud, kuid 10–20aastase jälgimisperioodi jooksul on leitud, et näonärvi halvatus ravi kortikosteroididega ei ole osutunud ei kahjulikuks ega kasulikuks, kui samal ajal on teostatud adekvaatne antibakteriaalne ravi (14).

### HAIGUSJUHU NÄIDE (vt jn 2)

16aastasel noormehel esines puugihammustus ilma lokaalsete nahanähtudeta. Viie päeva möödudes tekkisid õhtused subfebrilsed palavikud ja seejärel temperatuuritõus kuni 39 °C ning parema jala nõrkus. Järgmisel päeval noormees hospitaliseeriti ja tuvastati positiivne meningeaalsündroom, kõrge palavik ja parema jala parees. Lumbaalpunktsioonist patsient ja ta omaksed hospitaliseerimisel keeldusid. Seerumis määratud IgM antikehad puukentsefaliidi suhtes olid positiivsed, borrelioosi suhtes negatiivsed. Paari päeva pärast tekkis süvenev teadvushäire, korduv oksendamine, esines kahelinägumine, parema jala nõrkus süvenes. Glasgow' koomaskaalal hinnati 9 palli, noormees oli rahutu, positiivse meningeaalsündroomiga ja parema jala perifeerset tüüpi pareesiga (aktiivselt jalga ei liigutanud, kõõlusperioostaalrefleksid väga madalad, patoloogilisi reflekse ei vallandunud). Lumbaalpunktsioonil oli liikvor selge, värvitu, leukotsütoos  $177 \times 10^6/l$  (43% lümfotsüüte, 50% monotsüüte, 6% neutrofiile), valk 1,18 g/l, kus IgM antikehad olid puukentsefaliidi suhtes positiivsed ja borrelioosi suhtes negatiivsed.

Järgnevalt (s.o 3 nädalat pärast esimest analüüsi) vereseerumis uuesti määratud IgM antikehad olid puukentsefaliidi suhtes positiivsed ja borrelioosi suhtes negatiivsed. Järgneva paari päeva jooksul ilmnis kerge positiivne dünaamika haiguse kulus: teadvushäire taandus, tekkis elementaarne sõnaline kontakt, püsis positiivne meningeaalsündroom ning parema jala lõtv parees.

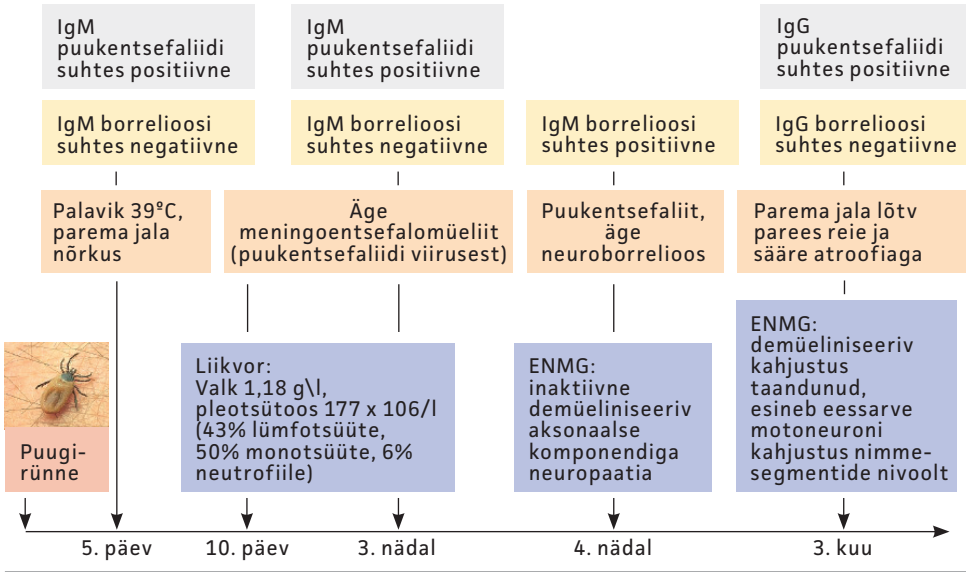
Jala pareesi täpsustamiseks tehti ENMG, kus esines inaktiivne demüeliniseeriv aksonaalse komponendiga neuropaatiline kahjustus nii kätel kui ka jalgadel, enam väljendunud paremal jalal. Kuna leid sobis pigem neuroborrelioosile, siis määrati korduvalt vereseerumist *Borrelia burgdorferi* IgM antikehad, mis osutusid positiivseks nii ELISA- kui ka immunoblotuuringul. Kuivõrd tegemist oli ägeda haigestumisega, siis IgG antikehad ei määratud. Sellest tulemusest lähtuvalt alustati antibakteriaalset ravi tseftriaksooniga.

ENMG dünaamilisel kontrollil kahe nädala pärast demüeliniseeriv neuropaatiline kahjustus püsis. Seljaaju eessarve kahjustus ei esinenud. Leid sobis neuroborrelioosile.

Haiguse halvenemise periood kestis neli nädalat, järgmise kahe nädala jooksul algas taastumisperiood, motoorikahäire paranes niivõrd, et noormees suutis käia.

Kolme kuu möödudes haigestumisest hospitaliseeriti noormees korduvalt dünaamiliseks hindamiseks. Kliiniliselt oli ta mõnevõrra paranenud, esines parema jala lõtv parees, kuid ta oli kõndimisvõimeline. Võrreldes varasemaga oli kujunenud märgatav lihaste atroofia reiel ja säärel. ENMG-leius oli positiivne dünaamika: demüeliniseeriv kahjustus oli taandunud ja esines eessarve motoneuroni kahjustus nimme segmentide nivoolt. Vereseerumis määratud IgG antikehad olid muutunud puukentsefaliidi suhtes positiivseks, aga IgG antikehad olid borrelioosi suhtes negatiivsed. Neuroborrelioosi on diagnoositud kliinilise pildi – demüeliniseeriva polüneuropaatia – ning positiivsete IgM-tüüpi antikehade alusel. Puukentsefaliidi viirus on kahjustanud eessarve motoneuroni nimmesegmendi tasemel, millest on jäänud parema jala lõtv parees, neuroborrelioosist tingitud demüeliniseeriv neuropaatia on paranenud.

Noormees nakatus puugiründe ajal nii puukentsefaliidiviirusega kui ka spiroheediga. Haiguspilt kujunes välja kiiresti kahe nädala jooksul ilma tüüpilise eelneva palavikusakita. Algselt määratud puukentsefaliidiviiruse IgM-tüüpi antikehad olid positiivsed, borrelioosi suhtes aga negatiivsed. Haiguse



Joonis 2. 16aastase puukentsefaliidi ja neuroborreliosisiga noormehe haigusjuhu skeem.

süvenemisel kujunesid välja ka neuroborreliosisi nähud esmase generaliseerumisega, millele viitasid positiivsed IgM-tüüpi antikehad ning tüüpiline leid ENMGs.

Neuroborreliosisi näht – demüeliniseeriv polüneuropaatia – paranes, püsima jäi jääkleiu-na puukentsefaliidi viiruse põhjustatud seljaaju eessarve kahjustus ning sellest põhjustatud jala lõtv parees atroofiatega. Puukentsefaliidi ja neuroborreliosisi koosinemist on kirjeldatud mõnel korral ka kirjanduses (8). Puukborreliosis ei anna läbipõdemisel püsivat immuunsust, selle haiguse vastu ei vaksineerita. Kõige olulisem on hoiduda puugihammustustest.

### LUGUPEETUD KOLLEEG

Lugedes tähelepanelikult artiklit ja vastates õigesti artikli lõpus esitatud küsimustele, on võimalik saada täienduskoolituse punkte. Selleks tuleb vastata kõigile küsimustele ning saata vastused Eesti Arsti toimetusele kirja teel või elektroonselt. Vastuste esitamise viimane tähtaeg on 31. mai 2008. Vastaja peab teatama oma nime, töökoha, ameti, eriala ja aadressi, kuhu saata tõend koolituse läbimise kohta. Vastused saata aadressil Eesti Arst,

### KOKKUVÕTE

Neuroborreliosis on komplitseeritud kuluga multisüsteemne infektsioon, mida esineb harvem kui puukentsefaliiti. Haiguse diagnoosimiseks on vajalik täpne anamnees, kliiniline sümptomaatika ning positiivsed antikehad seerumis. Intratekaalne antikehade leidmine ilma liikvori pleotsütoosita välistab nii varase kui ka kroonilise neuroborreliosisi vormi, mis haarab kesknärvisüsteemi. Borreliosis on antibakteriaalse raviga ravitav, kuid läbipõdemine ei anna eluaegset immuunsust.

*Ylle.Krikmann@kliinikum.ee*

Pepleri 32, 51010 Tartu või e-postiaadressil eestiarst@eestiarst.ee.

### Küsimused

1. Nimetage neuroborreliosisi kliinilised vormid.
2. Nimetage neuroborreliosisi diagnostilised kriteeriumid.
3. Milliseid kontrollanalüüse saate teha, kui kahtlustate valepositiivset tulemust borreliosisi antikehade määramisel?

## KIRJANDUS

1. Brouqui P, Bacellar F, Baranton R, et al. Guidelines for diagnosis of tick-borne bacterial disease in Europe. *Clin Microbiol Infect* 2004;10:1108–32.
2. Pachner A, Steiner I. Lyme borreliosis: infection, immunity, and inflammation. *Lancet Neurol* 2007;6:544–52.
3. Schnarr S, Franz JK, Krause A, et al. Infection and musculoskeletal conditions: Lyme borreliosis. *Best Pract Res Clin Rheumatol* 2006;20:1099–118.
4. Wilske B, Fingerle V, Schulte-Spechtel U. Microbiological and serological diagnosis of Lyme borreliosis. *Immunol Med Microbiol* 2007;49:13–21.
5. Prükk T, Vassilenko V, Kisand K jt. Puukidega levivad infektsioonid Eestis. Tartu: Tartu Ülikooli Kirjastus; 2004. Lk. 33–56.
6. Wokke JH, Vanneste JA. Neuroborreliosis. *Pract Neurology* 2004;4:152–61.
7. Tervisekaitseinspeksioon. Nakkushaiguste statistika. [http://www.tervisekaitse.ee/documents/nakkushaigused/statistika/nakk1999\\_2005.pdf](http://www.tervisekaitse.ee/documents/nakkushaigused/statistika/nakk1999_2005.pdf)
8. Logina I, Krumina A, Karelis G, et al. Clinical features of double infection with tick-borne encephalitis and Lyme borreliosis transmitted by tick bite. *J Neurol Neurosurg Psychiatry* 2006;77:1350–3.
9. Prükk T. Puukborreliosi immunoloogiline diagnostika. *Eesti Arst* 2001;80(7):281–3.
10. Kisand KE, Prükk T, Kisand KV, et al. Propensity to excessive proinflammatory response in chronic Lyme borreliosis. *APMIS* 2007;115:134–41.
11. Bunikis J, Barbour AG. Laboratory testing for suspected Lyme disease. *Med Clin North Am* 2002;86:311–400.
12. Ljøstad U, Skarpaas T, Mygland A. Clinical usefulness of intrathecal antibody testing in acute Lyme borreliosis. *Eur J Neurol* 2007;14:873–6.
13. Cameron D, Gaito A, Harris N, et al. Evidence-based guidelines for the management of Lyme disease. *Expert Rev Anti Infect Ther* 2004;2(1 Suppl):S1–13.
14. Halperin JJ, Shapiro ED, Logigian E, et al. Practice parameter: treatment of nervous system Lyme disease (an evidence-based review): report of the Quality Standards Subcommittee of the American Academy of Neurology. *Neurology* 2007;69:91–102.

## SUMMARY

### Neuroborreliosis – tick-born bacterial infection of the nervous system

Lyme borreliosis is a tick-born infection caused by the spirochaetes *Borrelia burgdorferi sensu stricto*, *Borrelia garinii* and *Borrelia afzelii*. In the USA there occurs only *Borrelia burgdorferi sensu stricto*. In Estonia borreliosis was more prevalent than tick-born encephalitis in 2000–2007, and the prevalence was the lowest in 2002. In 2006 the annual incidence was 35.8/100 000, which is higher than in Central-Europe and in Scandinavia (0–9.4 cases per 100 000 inhabitants) but lower than in Slovenia where 86 cases are reported per 100 000 inhabitants. There are no data about the incidence of neuroborre-

liosis in Estonia. The diagnosis of neuroborreliosis is based on clinical findings in combination with detection of specific IgM and/or IgG antibodies in the serum and/or in the cerebrospinal fluid.

The paper presents a case report of a 16-year-old boy with tick who later developed tick-born encephalitis and neuroborreliosis. Neuroborreliosis caused demyelinating polyneuropathy and the consequence of the virus was a damage of the lower motor neuron on the level of the lumbar segments. After three-month follow-up the finding was peripheral paresis of the leg due to tick-born encephalitis.