

Lüliamba torakolumbaalpiirkonna murdude ravitaktika

Taavi Toomela, Rasmus Allikvee –
Ida-Tallinna Keskhaigla

Võtmesõnad: selgrootrauma, torakolumbaalsete vigastuste klassifikatsioon

Lüliamba torakolumbaalpiirkonna traumaatiliste vigastuste ravitaktikas on vastuolulised seisukohad. Seni kasutusel olnud vigastuste AO ja Denisi klassifikatsioon ei ole üheselt mõistetavad ega hästi praktikas rakendatavad. Uus torakolumbaalsete vigastuste raskuse klassifikatsioon (*thoracolumbar injury classification and severity score, TLICS*) rajaneb kolme parameetri hindamisel: vigastuse morfoloogia, tagumise ligamentide kompleksi intaktsus ja neuroloogilise sümptomaatika hindamine. Seisundi kompleksne hinnang võimaldab täpsemalt teha adekvaatseid raviotsuseid.

Lüliamba torakolumbaalpiirkonna traumaatiliste vigastuste käsitlemisel ei ole seni ühtseid heaks kiidetud seisukohti. Osaliselt on see seletatav ka sellega, et senini puudub üheselt mõistetav vigastuste klassifikatsioon.

Praegu on enam levinud kaks torakolumbaalpiirkonna vigastuste klassifikatsiooni: 1983. a kirjeldatud Denisi klassifikatsioon (1) ja 1994. a avaldatud AO (Arbeitsgemeinschaft Osteosynthesefragen) klassifikatsioon (2).

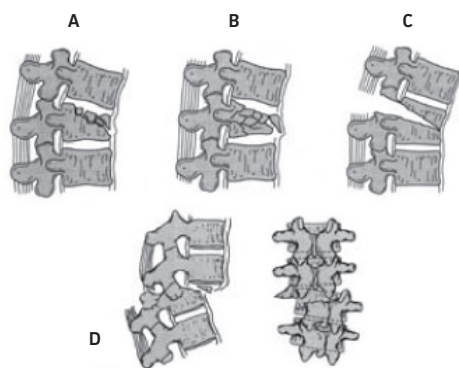
Denisi klassifikatsiooni järgi jagunevad murrud 4 rühma: 1) kompressioonmurd,

2) purustusmurd, 3) fleksioon-/ekstensioonvigastus (nn turvavöömurd) ja 4) dislokatsioonmurd (vt jn 1).

AO klassifikatsiooni alusel jaotatakse murrud 3 rühma:

- 1) A-tüüpi vigastused – kompressioon- ja fleksioonmurrud, kusjuures lülide tagumised struktuurid on intaktsed;
- 2) B-tüüpi vigastused – fleksioon-distraktsioonmurrud, mille puhul on alati vigastatud kas eesmine või tagumine luuligamentaarne kompleks (või mõlemad);
- 3) C-tüüpi vigastused – lisaks A- või B-tüüpi vigastusele esineb ka lülide rotaatorne või translatsiooniline nihkumine.

Lisaks on põhirühmadesse kuuluvad vigastused jaotatud veel 3 alatüüpi ja omakorda veel 3 alarühma.



A – kompressioonmurd, B – purustusmurd, C – fleksioon-/ekstensioonvigastus, D – dislokatsioonmurd (AP ees- ja külgsuuna)

Joonis 1. Selgroomurdude Denisi klassifikatsioon.

Selline klassifikatsioon on väga kompleksne, kuid selle praktiline rakendamine on komplitseeritud. Uuringutes on näidatud, et mõlemad kirjeldatud klassifikatsioonid ei ole alati üheselt mõistetavad ka kogenud spetsialistidele ja sama juhu hindamisel võivad esineda lahkarvamused (3, 4).

Ravitaktika otsustamisel tuleb lähtuda lüli murru tüübist, lüli disloktsioonid, luu-ligamentaaraapaadi intaktsusest ning seljaaju või närvijuurte kahjustuse olemasolust. Ravi eesmärgiks on tagada selgroo stabiilsus, vältida deformiteetide kujunemist ning võimaluse korral tagada seljaaju ja närvijuurte dekompressioon või ka vältida neuroloogilise defitsiidi kujunemist.

Uues, 2005. a loodud klassifikatsioonis TLICS (*thoracolumbar injury classification severity scale*) torakolumbaalsete vigastuste raskuse hindamiseks on arvestatud murru tüüpi, selgroo tagumiste ligamentide kompleksi vigastuse olemasolu ja neuroloogilist (spinaalset või radikulaarset) leidu (5). Autorite hinnangul on TLICS välja töötatud, et vigastuse iseloomu põhjal näha ette selgroo ebastabiilsuse või deformiteetide kujunemise ja neuroloogilise leiu süvenemise võimalust ning selle alusel valida adekvaatne ravitaktika.

Selle klassifikatsiooni järgi hinnatakse järgmisi näitajaid (6):

- 1) murru tüüp: a) lüliliha kompressioonmurd, b) fragementide nihkega murd, c) venitus-painutusmurd (distraktsioonmurd);
- 2) tagumiste ligamentide kompleksi intaktsus. Tagumiste ligamentide kompleksi kuuluvad supraspinoosne ja intraspinoosne ning kollasligament ning fassettliigeste kapslid. Nende seisundit on võimalik hinnata röntgenifilmil, KT- või MRT-uuringul. Seejuures on MRT-uuring kõige informatiivsem. Vigastuse korral on tüüpjuhul nähtav interspinoosse vahemiku laienemine, fassettliigeste diastaa või subluksatsioon. Kui haige uurimisel on palpeeritav *processus spinosus*'te vahemiku laienemine trauma

piirkonnas, on see kaudne viide ligamentide kompleksi vigastusele;

- 3) neuroloogilise leiu olemasolu. Hinnatakse radikulaarsete sümptomite, *cauda equina* ja seljaaju kahjustuse nähtude olemasolu.

Iga hinnatava parameetri raskusastet hinnatakse punkti(de)ga, mille liitmisel saadakse summa, mis iseloomustab haige seisundi raskust (vt tabel).

Tabel. Torakolumbaalse vigastuse raskusastme hindamine TLICS-i alusel (5)

Parameeter	Kahjustuse iseloom	Punktid
Murru tüüp	kompressioonmurd	1
	nihkega murd	3
	distraktsioonmurd	4
Tagumiste ligamentide kompleks	intaktne	0
	võimalik vigastus	2
	ilmne vigastus	3
Neuroloogiline leid	normis	0
	närvijuure kahjustus	2
	seljaaju täielik kahjustus	2
	seljaaju osaline kahjustus	3
	<i>cauda equina</i> kahjustus	3

Patsiendile punktisummaga 3 või vähem rakendatakse üldiselt konservatiivset ravi. Haige, kelle punktisumma on 5 või enam, peaks saama operatiivset ravi. Juhul kui punktisumma on 4, on võimalikud mõlemad ravitaktikad.

Enamikul juhtudest kasutatakse torakolumbaalsete vigastuste korral tagumist transpedikulaarset fiksatsiooni, fikseerides 1 või 2 lüli vigastatud segmendist altpoolt ja ülevalt. Osal juhtudel on otstarbekas kasutada ka eesmist kirurgilist juurdepääsu ja resetseerida lüliliha, asendades lüli ja tehes tagumise fiksatsiooni.

Uus klassifikatsioon torakolumbaalsete vigastuste raskusastme hindamiseks on kasutusel olnud lühikest aega ja praegu ei saa anda hinnangut selle headele või halbadele külgedele. Pikaajsem kliiniline praktika ja edasised uuringud toovad siin kindlasti selgust. Siiski on soovitatav igapäevases kliinilises töös sellest liigitusest lähtuda.

taavi.toomela@itk.ee

KIRJANDUS

1. Denis F. The three column spine and its significance in the classification of acute thoracolumbar spinal injuries. *Spine* 1983;8:817–31.
2. Magerl F, Aebi M, Gertzbein SD, et al. A comprehensive classification of thoracic and lumbar injuries. *Eur Spine J* 1994;3(4):184–201.
3. Oner FC, Ramos LM, Simmermacher RK, et al. Classification of thoracic and lumbar spine fractures: problems of reproducibility. A study of 53 patients using CT and MRI. *Eur Spine J* 2002;11:235–45.
4. Kirkham B, Wood MD, Khanna BA, et al. Assessment of two thoracolumbar fracture classification systems as used by multiple surgeons. *J Bone Surg* 2005; 87-A:1423–9.
5. Vaccaro AR, Lehman RA Jr, Hurlbert RJ, et al. A new classification of thoracolumbar injuries: the importance of injury morphology, the integrity of the posterior ligamentous complex, and neurologic status. *Spine* 2005;30:2325–33.
6. Vaccaro AR, Zeiller SC, Hulbert RJ, et al. The thoracolumbar injury severity score. A proposed treatment algorithm. *Spinal Discord Tech* 2005;18:209–15.

SUMMARY

Treatment tactics in thoracolumbar injuries

Treatment options for patients with thoracolumbar injuries are still controversial. The two most commonly used classification systems – the AP and the Denis classifications – have only moderate reliability and reproducibility and have a limited value for clinical application.

A new classification system, thoracolumbar injury classification and severity score (TLICS), is based on three injury characteristics: morphology of injury, integrity of the posterior ligamentous complex and neurologic status of the patient. This system is intended to be easy to apply, which will facilitate clinical decision-making as regards conservative or surgical treatment options.