

# Makrofaagide aktivatsiooni sündroom süsteemse juveniilse idiopaatilise artriidi tuisistusena 7aastasel tüdrukul

Chris Pruunsild<sup>1,2</sup>, Jaanika Ilisson<sup>1,2</sup>

Süsteemne artriit on juveniilse idiopaatilise artriidi (JIA) alavorm, mida esineb 4–17%-l haigetel. Makrofaagide aktivatsiooni sündroom (MAS) on JIA tõsine, potentsiaalselt eluohtlik tuisistus, mida iseloomustab liigne T-lümfotsüütide ja makrofaagide aktivatsioon ning paljunemine, mille tulemuseks on suurtes kogustes proinflammatoorsete tsütokiinide tootmine organismis ning vastavate kliiniliste ja laboratoorsete ilmingute teke.

Artiklis kirjeldatud haigusjuhu puhul kujunes 7aastasel tüdrukul viis aastat pärast JIA diagnoosimist MAS. Aasta pärast diagnoosimist muutus haigus pidevalt ägenevaks ja ravile allumatuks, seda nii sünteetilistele kui ka 1. ja 2. valiku bioloogilistele haiguskuulgu modifitseerivatele ravimitele vaatamata. MASi teket võisid põhjustada nii ägedana püsiv põhihaigus, selle kontrollimiseks kasutatavad ravimid kui ka lisandunud pneumotsüstitekkene pneumoonia. MASi raviks kasutati suures annuses glükokortikoidhormooni veenisest pulssravi ja tsüklosporiini, mille foonil protsess taandus.

## HAIGUSJUHU KIRJELDUS

Esimest korda sattus laps liigeskaebustega – vasaku puusaliigese valu ja lonkamine – erakorralisele vastuvõtule ühe aasta vanuselt. Kaebused taandusid ibuprofeeni tarvitamisel mõne päevaga. Liigese ultraheliuuringul põletikule viitavaid muutusi ei ilmnenud, analüüsid olid normi piires.

Aasta hiljem (2 aasta 11 kuu vanuselt 2011. a juunis) tekkis parema põlveliigese (eelnes kukkumine põlvele) ning vasaku randmeliigese turse ja valu, millega kaasnes subfebrilne palavik ja põletikunäitajate tõus (C-reaktiivne valk (CRV) 31 mg/l, settereaktsioon (SR) 59 mm/t). Ultraheliuuringul oli paremas põlveliigeses eksudaat ja sünoovia paksenemine; punktsioonil saadud liigesevedelikus oli väljendunud neutrofiilne leukotsütoos. Diagnoositi oligoartikulaarset alatüüpi juveniilset idiopaatilist artriiti (JIA). Süsteemse artriidi kriteeriumid (vt tabel 1) ei olnud algul täidetud ning alustati kombineeritud baasravi hüdroksüklorokviini ja metotreksaadiga. Arvestades põletikuprotsessi ägedust, ordineeriti ka ravikuur suukaudse glükokortikoidhormooniga (GKH), lisaks sai patsient regulaarselt

mittesteroidsetest põletikuvastastest ravimitest diklofenakki. Analüüsid olid tuumavastased antikehad, reumatoidfaktor ja HLA B\*27 antigeen negatiivsed. Lapse suguvõsas ei ole teadaolevalt reumatoloogilisi ega autoimmuunhaigusi esinenud.

Järgneva poole aasta jooksul lisandus uute liigete haaratus (parem õlaliiges, vasak põlveliiges, lülisamba kaelaosa). Analüüsid olid põletikunäitajate tase püsivalt üle normi. Baasravis suurendati metotreksaadi annust, põletikuprotsessi kontrollimiseks oli korduvalt vaja rakendada veenisest GKH-pulssravi.

Aasta pärast haiguse diagnoosimist (2012. a suvel) tekkisid 2–3 päeva kestvad febrilised palavikud ja veres esines põletikunäitajate tõus (SR 80 mm/t, CRV 96 mg/l), aneemia (hemoglobiin 98 g/l), trombotsütoos ( $673 \times 10^9/l$ ) ning ebaselge põhjusega eosinofiilia (kuni  $5,58 \times 10^9/l$ ). Konsulteriti hematoloogiga, kes tegi luuüdi punktsiooni, kus histoloogiliselt oli normilähedane vereloome ning eosinofiilne reaktsioon, pahaloomuline protsess välistati. Luuüdi FISH-analüüsil (*fluorescence in situ hybridization*, s.o kindla kromosoomipiirkonna

Eesti Arst 2016; 95(5):323–327

Saabunud toimetusse: 14.12.2015  
Avaldamiseks vastu võetud: 16.03.2016  
Avaldatud internetis: 27.05.2016

<sup>1</sup> TÜ Kliinikumi lastekliinik, <sup>2</sup> TÜ kliinilise meditsiini instituudi lastekliinik

Kirjavahetajaautor: Chris Pruunsild  
[chris.pruunsild@kliinikum.ee](mailto:chris.pruunsild@kliinikum.ee)

Võtmesõnad: juveniilne artriit, makrofaagide aktivatsiooni sündroom

uurimine fluorestsentsmärgise abil) ilmnes, et ligikaudu 10% analüüsitud rakutuumadest sisaldas 4q12 regiooni deletsiooni.

Alustati uuesti suukaudset GKH-ravi. Kaks kuud hiljem oli eosinofiilide arv normaliseerunud ja see on püsinud normi piires kogu edasise haiguskulu.

Rakendatud baasravi mõju puudumise tõttu alustati novembris 2012 bioloogilist ravi (BR). Kuni 2015. a kevadeni sai patsient mitmeid erinevaid BR-preparaate. Esmalt määratud etanertseptil (tuumorinekroosifaktor (TNF) alfa retseptori liitvalk), mida manustati 9 kuu vältel, oli algul mõningane mõju nii palavikule kui ka artriidile, kuid prednisolooniannuse vähendamisel tekkis uuesti subfebriilne palavik ja artriidi kliiniline leid süvenes. Järgmisena kasutatud adalimumabi (TNF-alfa vastane inimese monokloonne antikeha) sai patsient vaid ühe kuu, kuna haigus ägenes. Arvestades kõrgete palavike esinemist, viidi patsient üle totalsilizumabile (interleukiin (IL) 6 retseptori vastane monokloonne antikeha), kõrgete põletikunäitajate tõttu tehti lisaks kolmel korral ka GKH-pulssravi. Esimese totalsilizumabi infusiooni järel ilmnes kohe palaviku ja põletikunäitajate selge positiivne dünaamika, toime artriidile oli samas tagasihoidlik.

Kolme esimese totalsilizumabi ravikuu jooksul (novembrist 2013 kuni jaanuarini 2014) tekkisid jäsemete lihastes kolm suurt valulikku hematoomi. Totalsilizumabi kõrvaltoime (XIII hüübimisfaktori (FXIII) aktiivsuse vähenemine) kahtluse tõttu ravi lõpetati. Hüübimisnäitajad ja FXIII aktiivsus olid normis. Ravi diklofenakiga

lõpetati samuti. Hematoloog määras raviks tsüklokaproonhappe.

Järgmiseks BR-preparaadiks valiti abatasept (T-lümfotsüüdi membraani kaasstimulatoorne molekuli CD28 inhibitoorne ligand), mis on JIA bioloogilises ravis alternatiivne preparaat, juhul kui TNF- $\alpha$  vastased ravimid on osutunud ebaefektiivseks. Abatseptil ei olnud toimet ei artriidile ega palavikele.

2014. a kevadel vajas patsient süsteemse põletiku kontrollimiseks vähemalt kord kuus veenisest GKH-pulssravi ja suukaudse ravimi doosi oli vaja järjest suurendada. Mais 2014 otsustati BRis tagasi minna senini ainsana süsteemsele komponendile toimunud totalsilizumabile, millel oli ka sel korral kohene kiire toime palavikule ja põletikunäitajatele; artriidi suhtes taas mõju ei ilmnenu.

Detsembris 2014 artriit ägenes, haarates ka järjekordse uue liigese – vasaku käe teise sõrme proksimaalse interfalangeaalliigese.

Esimese valiku BR-preparaatide ammen-dumise tõttu viidi patsient veebruaris 2015 üle rituksimabravile (CD20+ B-rakkude vastane monokloonne antikeha).

Esimese nelja kuu jooksul pärast rituksimabraviga alustamist vajas patsient iga kuu artriidi ägenemise, febriilse palaviku ja põletikunäitajate tõusu tõttu GKH-pulssravi, suukaudse GKH annust suurendati kuni 2 mg/kg päevas.

Juulis 2015 hospitaliseeriti patsient febriilse palaviku ja üldseisundi halvenemise tõttu, kaasnesid köha ja hingamisraskus. Röntgenoloogiliselt kinnitati kahepoolne kopsupõletik (alveolaarne ja interstitsiaalne haaratus). Rinoviiruse RNA, *Haemophilus influenzae* ja *Pneumocystis jirovecii* DNA oli positiivne nina limaskestas (viimane hiljem ka trahhea aspiraadis). Antibakteriaalsele ravile (tsefotaksiim + klaritromütsiin) lisati pneumotsüsti raviks trimetoprim-sulfamet-oksasool (TMP-SMX). Järgnevatel päevadel seisund üha halvenes, suurenes vajadus lisahapniku järele. Analüüsides oli põletikunäitajate tõus (CRP 88 mg/l, ASAT kuni 122 U/l ja ferritiini taseme tõus 3173  $\mu$ l), süvenev leuko- ja trombotsütopeenia. Tekkis kahtlus, et kujunemas on makrofaagide aktivatsiooni sündroom (MAS), mille diagnoosimiseks süsteemse komponendiga JIA korral on nõutav palaviku esinemine ja ferritiini taseme suurenemine ning lisaks vähemalt kahe järgneva olemasolu: trom-

**Tabel 1.** Süsteemse juveniilse idiopaatilise artriidi (JIA) diagnostilised kriteeriumid (1)

<b>Artriit vähemalt ühes liigeses koos või eelneva 2 nädala jooksul esinenud palavikuga, mis on dokumenteeritud igapäevaselt vähemalt kolmel järjestikusel päeval ning millega kaasneb vähemalt üks järgnevaist:</b>
- erütematoosne lööve,
- lümfisõlmede generaliseerunud suurenemine,
- maksa ja/või põrna suurenemine,
- serosiit.
<b>Väljastavad kriteeriumid:</b>
- psoriaas patsiendil või tema esimese astme sugulasel;
- artiit HLA-B*27 positiivsel üle 6 aasta vanusel poisil;
- anküloseeriva spondüliidi, entesiidiga seotud artriidi, põletikulise soolehaigusega seotud sakroiliidi, Reiteri sündroomi või ägeda eesmise uveidi esinemine patsiendil või tema esimese astme sugulasel;
- positiivne reumatoidfaktor kahes järjestikusel analüüsis määratuna vähemalt 3kuulise vahega.

botsütopeenia, ASAT taseme tõus, triglütseriidide taseme suurenemine ja fibrinogeeni taseme vähenemine (vt tabel 2).

Laps viidi üle intensiivravi osakonda, kus ta paari tunni möödudes intubeeriti ja viidi kuueks päevaks kopsude kunstlikule ventilatsioonile. MASi raviks tehti kolmel järjestikusel päeval pulssravi suures annuses GKHga (26 mg/kg/doos), seejärel olid analüüsid normaliseerumistendentsiga. Suukaudse GKH doosi suurendati kuni 2,7 mg/kg päevas. Madala immunoglobuliin G taseme tõttu vajas patsient korduvalt veenisisesi immuunoglobuliini ülekandeid. Kaasnevak probleemiks kujunes ravi vajav vererõhu kõrgenemine.

Seisundi paranemisel viidi patsient tagasi üldpediaatria osakonda, kus paari päeva pärast (GKH-pulssravist oli möödunud nädal) tekkis MASi ägenemine: üldseisundi kiire halvenemine, febriline vappekülmaga palavik, lisahapniku vajadus. Analüüsid ilmnes aga kiire (24 tunni jooksul) negatiivne dünaamika: süvenev leuko- ja trombotsütopeenia, CRV taseme suurenemine kuni 144 mg/l, prokaltsitoniini ja ferritiini sisalduse suurenemine (vastavalt 6,62 ng/ml ja 43 217 mcg/l), hüpertransaminaseemia (ALAT 417 U/l, ASAT 1206 U/l), LDH tõus kuni 9558 U/l, hüpertriglütserideemia (2,91 mmol/l), hüpfibrinogeenemia (1,83 g/l) (vt tabel 3). Kõhukoopa ultraheliuuringul leiti hepatosplenomegalia.

Raske seisundi tõttu viidi patsient taas intensiivravi osakonda, kus alustati algul parenteraalset, edasi suukaudset ravi tsüklosporiin A-ga (3 mg/kg päevas), mis kirjanuduse andmetel võiks olla valikpreparaadiks ägeda MASi korral. Ravi foonil tekkinud panhemotsütopeenia tõttu (leukotsüütide arvu vähenemine kuni  $0,1 \times 10^9/l$ , trombotsüütide arvu vähenemine kuni  $14 \times 10^9/l$ ) manustati regulaarselt neupogeeni ning tehti erütrotsüütide suspensiooni ja trombomassi ülekandeid. Kolmandast tsüklosporiinravi päevast palavik taandus ja analüüsid olid positiivse dünaamikaga (vt tabel 3, joonis 1). Samaks ajaks olid ka maksa ja põrna mõõtmed normaliseerunud. Lisandunud iileuse tõttu rakendati konservatiivset ravi (nasogastraalsond, aktiivne aspiratsioon, parenteraalne toitmine). Jätkuvalt oli probleemiks vererõhu kõrgenemine, mistõttu alustati ravi metoprolooliga. Jätkus antibakteriaalne ravi meropeneemiga ja TMP-SMXiga. Uriini

külvis kasvas *Candida albicans*, mille raviks lisati flukonasool. 12. intensiivravipäeval tekkis uus põletikunäitajate suurenemine ja alustati ravi amoksiklaaviga (veres kasvas *Streptococcus pneumoniae*), mida patsient sai kokku 8 päeva. Ühel korral esines ebaselge põhjusega teadvusekaohoo, mistõttu laps intubeeriti taas üheks ööpäevaks. Peast tehti kompuutertomograafiline uuring, kus oli näha ajuatroofia.

Edasi seisund kiiresti stabiliseerus ja patsient viidi tagasi üldpediaatria osakonda. Tsüklosporiinraviga alustamisest saadik on patsient olnud palavikuvaba (esinenud on vaid ühekordne subfebriline palavik). Leukotsüütide arvu normaliseerumisel alustati pneumotsüsti profülaktikat TMP-SMXiga kolmel päeval nädalas. Vererõhuravi

**Tabel 2.** Rahvusvahelise lastereumatoloogia uuringute organisatsiooni PRINTO MASi diagnostilised kriteeriumid süsteemse juveniilse idiopaatilise artriidi (sJIA) korral (11)

Teadaoleva või tõenäolise sJIA-ga haige, kellel esineb	
-	febriline palavik;
-	ferritiin > 684 ng/ml.
Ja vähemalt kaks järgnevast loetelust:	
-	trombotsüütide arv $\leq 181 \times 10^9/l$ ;
-	aspartaaminotransferaasi tase > 48 U/l;
-	triglütseriidide tase > 156 mg/dl;
-	fibrinogeeni tase $\leq 360$ mg/dl.

Muutusi laboratoorses näitajates ei saa seostada teiste haigustega (nt kaasnev immuuntrombotsütopeenia, infektsioosne hepatiit, vistseraalne leišmanioos, perekondlik hüperlipideemia).

**Tabel 3.** Analüüside dünaamika enne makrofaagide aktivatsiooni sündroomi (MAS) ägenemist, ägenemisel ning 3 ja 7 päeva pärast tsüklosporiinravi alustamist

Analüüs	24 tundi enne MASi ägenemist	MASi ägenemisel	3 päeva pärast tsüklosporiiniga alustamist	7 päeva pärast tsüklosporiiniga alustamist
WBC ( $10^9/l$ )	14,9	5,4	0,7	0,3
RBC ( $10^{12}/l$ )	5,11	5,21	3,93	3,33
HGB (g/l)	127	130	101	86
PLT ( $10^9/l$ )	287	120	18	28
ALAT (U/l)	29	417	615	267
ASAT (U/l)	57	1206	512	30
LDH (U/l)	1567	9558	4839	1064
Ferritiin ( $\mu g/l$ )	1385	43 217	21 773	1866
Fibrinogeen (g/l)		3,15	0,78	1,65
Triglütseriidid (mmol/l)		3,24	3,02	1,42
CRV (mg/l)	29	144	12	5

WBC – leukotsüüdid, RBC – erütrotsüüdid, HGB – hemoglobiin, PLT – trombotsüüdid, ALAT –alaniini aminotransferaas, ASAT – aspartaadi aminotransferaas, LDH – laktaadi dehüdrogenaas, CRV – C-reaktiivne valk

vajas tõhustamist – korrigeeriti metoprolooli doosi ja lisati enalapriil.

Seisundi ja analüüside väärtuste paranedes alustati suukaudse GKH doosi vähendamist 5 mg kaupa nädalas.

Kuu aega pärast MASi diagnoosimist läks patsient rahuldavas üldseisundis ja kaebusteta koju. Järgnevate kuude jooksul on seisund püsunud stabiilne. Vererõhu väärtused normaliseerusid, vererõhu ravi on olnud võimalik vähendada ning lapse isu ja jõudlus on paranenud. Sügisest 2015 alustati koduõpet.

Kõik analüüsid normaliseerusid, kõige viimasena LDH-sisaldus. Tsüklosporiinravi alustamisest saadik on artriit püsunud remissioonis ja kehatemperatuur normis. Positiivne dünaamika on lubanud vähendada aeglaselt, kuid regulaarselt suukaudse GKH doosi.

4-nädalase intervalliga on patsient vajanud intravenoosse immunoglobuliini ülekandeid. Jätkub tsüklosporiinravi, vererõhu ravi ja pneumotsüsti profülaktika.

## KIRJANDUSE ÜLEVAADE

Juveniilne idiopaatiline artriit on kõige sagedasem reumaatiline haigus lapseeas. Praegu kehtiva rahvusvahelise klassifikatsiooni kohaselt saab JIA jagada seitsmeks alatüübiks, mis erinevad üksteisest nii kliinilise pildi, kulu kui ka ravivastuse poolest (1). Süsteemne JIA (sJIA) esineb 4–17%-l haigetest ning

lisaks artriidile iseloomustab seda alatüüpi ekstraartikulaarsete sümptomite esinemine (palavik, nahalööve, lümfadenopaatia, hepatosplenomegalia) (vt tabel 1) (2). Süsteemse JIA kulg võib olla väga varieeruv monofaasilisest haigusest kuni püsiva haigusaktiivsusega halva prognoosiga kuluni (püsiv aktiivne artriit ja ekstraartikulaarsed ilmingud) (3, 4).

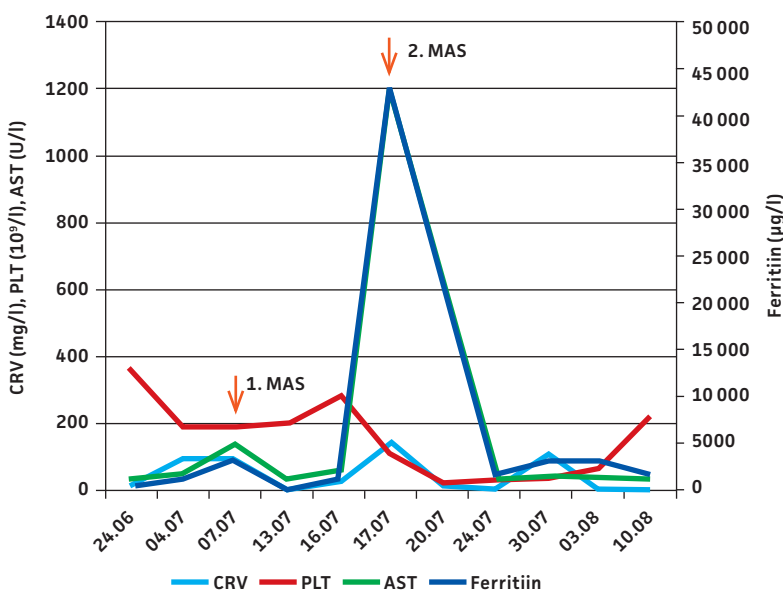
Makrofaagide aktivatsiooni sündroom (MAS) on raske, potentsiaalselt eluohtlik reumaatilise haiguse tüsistus, mida iseloomustab liigne T-lümfotsüütide ja makrofaagide aktivatsioon ning paljunemine. Aktiveeritud immuunsüsteemi rakud toodavad suurtes kogustes proinflammatoorseid tsütokiine (IL-1, IL-6, IL-18, TNF-alfa, gammainterferoon), tekitades nn tsütokiinide tormi. See viib omakorda ägeda põletikureaktsiooni tekkeni, mis väljendub MASi kliinilises pildis (5).

Reumaatiliste haiguste korral esinev MAS klassifitseeritakse sekundaarse (omandatud) hemofagotsütaarse lümfohistiotsütoosi (HLH) hulka (6). Lapseeas esineb MASi kõige rohkem sJIA korral, kuid võib tekkida ka teiste põletikuliste reumaatiliste haiguste puhul (Kawasaki sündroom, süsteemne erütematoosluupus) (2, 6, 7).

Äge MAS kujuneb ligikaudu 10%-l ja võimaliku subkliinilise kulu korral ligikaudu 40%-l sJIA haigetest. Paljudel juhtudel ei ole võimalik tuvastada MASi esilekutsuvat tegurit, kuid kõige sagedamini võiks selleks olla põhihaigus ise (kõrge põletikulise aktiivsuse esinemisel haiguse alguses või ägenemise korral), infektsioon (nii viiruslik kui ka bakteriaalne), ravimi(te) vahetus või ka ravimi(te) kõrvaltoime (6–8).

Kliinilises pildis domineerib enamasti püsiv febrilne palavik, hepatosplenomegalia, lümfadenopaatia, entsefalopaatia, koagulopaatia ja raskematel juhtudel hulgelundipuudulikkus. Laboratoorses näitajates esineb pantsütopeenia, hüperferritineemia, hüpertriglütserideemia ja transaminaaside taseme tõus (9).

MASi diagnoosimine sJIA-haigetel võib osutuda keeruliseks, kuna kliinilise pildi alusel võib olla raske eristada seda põhihaiguse ägenemisest või sepsisest. Pikka aega puudusid sJIA korral esineval MASil kindlad diagnostilised kriteeriumid ning kasutati HLH-2004 kriteeriume, mis olid peamiselt välja töötatud geneetilise HLH sündroomi diagnoosimiseks (10). Ravelli jt 2005. aastal välja pakutud kriteeriumid



CRV – C-reaktiivne valk; PLT – trombotsüüdid; AST – aspartaadi aminotransferaas

**Joonis 1.** Analüüsi väärtuste kuupäevaline dünaamika enne ja pärast esimest ja teist makrofaagide aktivatsiooni sündroomi (MAS) episoodi.

igapäevapraktikas rakendust ei leidnud. Hiljuti avaldati rahvusvahelise lastereumatoloogia uuringute organisatsiooni (Paediatric Rheumatology International Trials Organisation, PRINTO) konsensuskriteeriumid sJIA tüsistusena tekkinud MASi diagnoosimiseks (vt tabel 2) (11).

Praegu puuduvad sJIA puhuse MASi jaoks tõendus põhised ravijuhendid, peamiselt lähtutakse eksperdiarvamustest ning eelnevatest ravikogemustest. Kirjanduse andmetel kasutatakse kõige rohkem esmase ravivalikuna kõrgdoosis GKHd monoterapiat ja raskematel juhtudel eelistatult pulssterapiat. Toime puudumise korral või steroidresistentsuse korral on MASi ravis edukalt kasutatud tsüklosporiin-A-d nii monoterapiat kui ka kombinatsioonravina. Tulenevalt perekondliku HLH ravijuhendist on kasutatud üksikutele juhtudel ka etoposiid kombinatsioonis teiste ravimitega. Kuna MASi üheks võimalikuks tekkepõhjuseks on ägedana püsiv põhihaigus, on raviks järjest rohkem kasutatud bioloogilisi ravimeid. Peamiseks molekuliks, mida on edukalt kasutatud, on anakinra (IL-1 retseptori antagonist) (7, 12–5).

Erinevate mainitud ravimite kuuri pikkust ei ole teaduspõhises kirjanduses käsitletud – seega põhineb see enamasti varasemal isiklikul kogemusel või eksperdiarvamusel.

## SUMMARY

### Macrophage activation syndrome as a complication of systemic juvenile idiopathic arthritis in a 7-year-old girl

Chris Pruunsild<sup>1,2</sup>, Jaanika Ilisson<sup>1,2</sup>

Systemic arthritis is a subtype of juvenile idiopathic arthritis (JIA) with a frequency of 4-17% in the whole group. Macrophage activation syndrome (MAS) is a serious, potentially life-threatening complication of sJIA, characterized by excessive activation and proliferation of T-lymphocytes and macrophages, resulting in overproduction of proinflammatory cytokines and development of typical clinical-laboratory changes.

The case describes development of MAS in a 7-year-old girl five years after being diagnosed with JIA. A year after the diagnosis the disease became continuously relapsing and non-responsive to treatment neither with synthetic nor with first- and second-line biological disease modifying antirheumatic drugs.

The development of MAS could have been provoked either by the active main disease, the medications used or pneumocyst-caused pneumonia. For the treatment of MAS, high-dose intravenous glucocorticoids and cyclosporine-A were used, which led to the improvement of the process.

## KIRJANDUS / REFERENCES

1. Petty RE, Southwood TR, Manners P, et al. International League of Associations for Rheumatology classification of juvenile idiopathic arthritis: second revision, Edmonton, 2001. *J Rheumatol* 2004;31:390–2.
2. Ravelli A, Martini A. Juvenile idiopathic arthritis. *Lancet* 2007;369:767–78.
3. Lomater C, Gerloni V, Gattinara M, Mazzotti J, Cimaz R, Fantini F. Systemic onset juvenile idiopathic arthritis: a retrospective study of 80 consecutive patients followed for 10 years. *J Rheumatol* 2000;27:491–6.
4. Singh-Grewal D, Schneider R, Bayer N, Feldman BM. Predictors of disease course and remission in systemic juvenile idiopathic arthritis: significance of early clinical and laboratory features. *Arthritis Rheum* 2006;54:1595–601.
5. Schulert GS, Grom AA. Pathogenesis of macrophage activation syndrome and potential for cytokine- directed therapies. *Annu Rev Med* 2015;66:145–59.
6. Janka GE. Familial and acquired hemophagocytic lymphohistiocytosis. *Eur J Pediatr* 2007;166:95–109.
7. Sawhney S, Woo P, Murray KJ. Macrophage activation syndrome: a potentially fatal complication of rheumatic disorders. *Arch Dis Child* 2001;85:421–6.
8. Behrens EM, Beukelman T, Paessler M, Cron RQ. Occult macrophage activation syndrome in patients with systemic juvenile idiopathic arthritis. *J Rheumatol* 2007;34:1133–8.
9. Ravelli A, Magni-Manzoni S, Pistorio A, et al. Preliminary diagnostic guidelines for macrophage activation syndrome complicating systemic juvenile idiopathic arthritis. *J Pediatr* 2005;146:598–604.
10. Henter JL, Horne A, Aricó M, et al. HLH-2004: Diagnostic and therapeutic guidelines for hemophagocytic lymphohistiocytosis. *Pediatr Blood Cancer* 2007;48:124–31.
11. Ravelli A, Minoia F, Davi S, et al. Classification criteria for macrophage activation syndrome complicating systemic juvenile idiopathic arthritis: a European League Against Rheumatism/American College of Rheumatology/Paediatric Rheumatology International Trials Organisation Collaborative Initiative. *Ann Rheum Dis*. 2016;75: 481–9.
12. Minoia F, Davi S, Horne A et al. Clinical features, treatment, and outcome of macrophage activation syndrome complicating systemic juvenile idiopathic arthritis: a multinational, multicenter study of 362 patients. *Arthritis Rheumatol* 2014;66:3160–9.
13. Ravelli A, Viola S, De Benedetti F, Magni-Manzoni S, Tzialla C, Martini A. Dramatic efficacy of cyclosporine A in macrophage activation syndrome. *Clin Exp Rheumatol* 2001;19:108.
14. Miettinen PM, Narendran A, Jayanthan A, Behrens EM, Cron RQ. Successful treatment of severe paediatric rheumatic disease-associated macrophage activation syndrome with interleukin-1 inhibition following conventional immunosuppressive therapy: case series with 12 patients. *Rheumatology* 2011;50:417–9.
15. Prahallad S, Bove KE, Dickens D, Lovell DJ, Grom AA. Etanercept in the treatment of macrophage activation syndrome. *J Rheumatol* 2001;28:2120–4.

<sup>1</sup> Children's Clinic, Tartu University Hospital, Tartu, Estonia,  
<sup>2</sup> Institute of Clinical Medicine, Department of Paediatrics, University of Tartu, Tartu, Estonia

Correspondence to:  
Chris Pruunsild  
[chris.pruunsild@kliinikum.ee](mailto:chris.pruunsild@kliinikum.ee)

Keywords:  
juvenile arthritis,  
macrophage activation  
syndrome