

MRT JA ULTRAHELI ÜHENDMEETODI KASUTAMINE EESNÄÄRMEBIOPSIAS

Esimesena Eestis võeti märtsis 2017 Ida-Tallinna Keskhaigla uroloogias keskuses kasutusele uus meetod eesnäärme koeproovide saamiseks. Meetod sisaldab magnetresonantstomograafia (MRT) ja ultraheliuuringu ühendamist, kus MRT-uuringul leitud kasvaja kahtlase piirkonna uurimist jätkatakse ultrahelikeskkonnas, kus saab täpselt suunata koeproovi võtmist. See on kogu meeskonda hõlmav kõrgtehnoloogiline diagnostiline protsess, milles osalevad radioloogid, uroloogid ja patoloogid ning kus on vaja spetsiaalset aparatuuri ja meeskonna väljaõpet.

Eesnäärmevähk on meestel sagedasim vähivorm. Pahaloomulistest kasvajatest on eesnäärmevähk Euroopa Liidus (EL) suremuse põhjusena teisel kohal. Eestis on haigestumine ja suremus eesnäärmevähki üks suurematest ELis. Üks võimalus olukorda muuta on võtta kasutusele tipp tehnoloogilised diagnostilised meetodid.

Eesnäärmevähi diagnoosimise oluline osa on eesnäärme koeproovide võtmine (biopsia). Selleks võetakse transrektaalse ultraheli kontrolli all (TRUS) nõela abil

eesnäärme biopsiaid. Koeproovid võetakse standarditud meetodil süsteemselt eesnäärme erinevatest piirkondadest, kus võib kõige sagedamini esineda pahaloomuline kasvaja. Tegu on standardse diagnostilise meetodiga ning vaatamata süsteemsele koeproovide võtmisele võib jääda kliiniliselt oluline ja suure progresseerumisriskiga eesnäärmevähk avastamata.

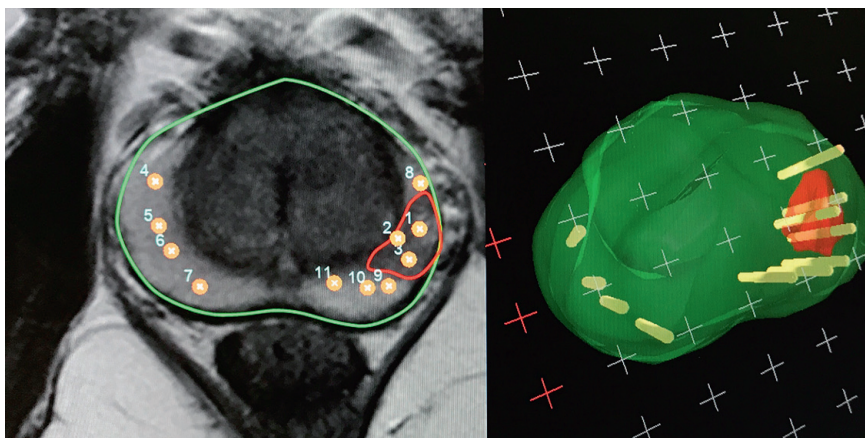
Kõige keerulisem on edaspidine käsitus ja jälgimine nende patsientide puhul, kellel esmaste koeproovide põhjal kasvajat ei tuvastata, kuid PSA-väärtus püsib suurena või kasvab. Uroloogiliste haiguste ravi juhendite põhjal korratakse kasvaja kahtluse korral eelmainitud meetodil koeproovide võtmist. Vaatamata sellele jääb ikkagi risk, et kliiniliselt oluline eesnäärmevähk jääb avastamata. Sageli leitakse süsteemsete biopsiate abil väikse progressiooniriskiga eesnäärmevähki. Nüüdisaja uro-onkoloogia seisukohalt ei vaja kõik väikse progresseerumisriskiga eesnäärmevähid agressiivset ravi ning teatud osa patsientidest saab aktiivselt jälgida ja osutada ravi haiguse progresseerumisel. Oluline on otsida suure progresseerumis-

riskiga eesnäärmevähki, mis on patsientidele väga ohtlik.

MRT-uuring on viimase kümne aasta jooksul tehnoloogiliselt oluliselt täiustunud. MRT abil on võimalik avastada ja täpselt lokaliseerida potentsiaalselt maliigseid koldeid eesnäärmes. Kahtlase kolde avastamisel hinnatakse selle maliigsuse potentsiaali, kasutades spetsiaalset riskitabelit (PI-RADES). Kui tegu on suure maliigsuspotsiaaliga kahtlase koldega (PI-RADES 3–5), võetakse koeproovid täpselt määratud koldest, kombineerides MRT-leidu ultraheliuuringuga (MRT ja ultraheli ühendmeetod ehk fusioon).

MRT ja ultraheli ühendmeetodit ei ole selle keerukuse, töömahu ja hinna tõttu otstarbekas kasutada esmase diagnostilise meetodina. Kirjeldatud diagnostiline käsitus on valikmeetod patsientidele, kellele on varem tehtud eesnäärmebiopsia, mille alusel ei leitud patoloogiat, kuid kellel kliiniliselt püsib eesnäärmevähi kahtlus (PSA-sisalduse püsiv suurenemine, palpeeritav kolle eesnäärmes jm). Meetodi diagnostilise tõhususe parandamiseks on kombineeritud sihitud ja süstemaatilise eesnäärmebiopsia meetodeid.

Nimetatud meetodi kõikide etappide jaoks, alates patsientide valikust kuni tulemuste hindamiseni, on koostatud protokollid, et kogu diagnostilist protsessi analüüsida ning teha kliinilisi ja akadeemilisi järeldusi, mida kasutada patsientide raviks.



Punase värviga märgistatud potentsiaalselt maliigne kolle eesnäärmes. Kollase värviga märgistatud biopsia võtmise kohad.



Martin Kivi –
Ida-Tallinna
Keskhaigla
uroloogias keskus