

# Hidradenitis suppurativa – mädane higinäärpõletik

Viljar Jaks<sup>1,2</sup>, Kadi Ristal<sup>1</sup>, Külli Kingo<sup>1,3</sup>

Mädane higinäärpõletik ehk *hidradenitis suppurativa* (HS) on krooniline, ägenemiste ja remissioonidega kulgev ning organismi nõrgestav põletikuline nahahaigus, mis lisaks nahakahjustusele võib tekitada märgatavaid psühhosotsiaalseid vaevusi. Kuna selle haiguse kliiniline pilt on varieeruv ning haigus haarab sageli intiimpiirkondi, võib diagnoos hilineda aastaid. Artiklis on käsitletud selle ilmselt aladiagnoositud haiguse olemust, kliinilist pilti ning ravivõimalusi.

Mädane higinäärpõletik ehk *hidradenitis suppurativa* (HS) on krooniline, ägenemiste ja remissioonidega kulgev organismi nõrgestav põletikuline nahahaigus, mis haarab higinäärmerikkaid piirkondi ning tekitab valulikke põletikukoldeid ja hüpertroofilist armkude. HSi teatakse ka *acne inversa* ehk painutuskülgede aknena. Algselt arvati, et HS pärineb naha apokriinsetest näärmetest ehk higinäärmetest, seepärast on HSi nimetatud ka apokriiniidiks. Iseloomuliku haiguspildi tõttu on seda nimetatud ka *pyoderma fistulans significa*'ks ning avastaja järgi Verneuil' haiguseks. HSi kliiniline väljendus varieerub, ulatudes põletikulistest sõlmedest ja abstsessidest kuni dreenuvate siinustraktide ja laialdaste armkoeliste aladeni. Raskema kuluga HSi korral esineb valu, eritis, ebameeldiv lõhn ja keha moonumine ning see põhjustab tõsiseid kehalisi ja psühhosotsiaalseid vaevusi ning seetõttu elukvaliteedi märgatavat halvenemist (1).

## EPIDEMIOLOOGIA

HSi esinemise sageduseks Euroopas on eri küsimustikele tuginevates uuringutes hinnatud 0,33–4% (2). Ameerika Ühendriikide Minnesota osariigis korraldatud populatsioonipõhise uuringu järgi hinnati esinemissageduseks siiski 0,13% ning tervisekindlustuse andmeid analüüsides on saadud HSi esinemissageduseks Ameerika Ühendriikides 0,05% (3). Eestis oli haigekassa andmetel aastatel 2013–2017 saanud HSi diagnoosi kokku 999 patsienti, seega keskmiselt 200 inimest aastas ning ligikaudseks levimuseks on selle alusel 0,015%.

HSi esinemissagedus kõigub eri maades suurtes piirides ja seetõttu võib oletada, et tegemist on suuresti aladiagnoositud haigusega. Selle üheks oluliseks põhjuseks on tõsiasi, et kuna haigus esineb sageli intiimsetes piirkondades ja HSi-haiged lükkavad arstivisiiti edasi, hilineb korrektne diagnoos hinnanguliselt 7,2 aastat (2) ning hiljuti Soomes tehtud uuringu kohaselt isegi keskmiselt 13,7 aastat (4).

Kuigi HS võib alata juba puberteedieas, saab tavaliselt haigus siiski alguse 30. eluaastates ning esineb sagedamini 18–44aastastel patsientidel. Varase algusega HSi korral on risk hilisemaks laiaulatuslikuks haaratuseks suurem (5). Naised haigestuvad HSi hinnanguliselt kolm korda sagedamini kui mehed. Näiteks oli Prantsusmaal korraldatud küsimustikel põhinevas uuringus sooline suhtarv 3,6 : 1 ja kõige suurem oli haigestumine 20–29aastastel naiste seas (6). Kuna haigestumine HSi on märkimisväärselt suurenenud viimase 40 aasta jooksul ja seda just noorte naiste seas, on alust arvata, et üheks oluliseks teguriks HSi avaldumisel on sel perioodil toimunud elustiili muutused (2). HS esineb kõikides etnilistes rühmades, kuid USA Aafrika-päritolu rahvastikus on seda haigust leitud sagedamini kui teistes uuritud etnostes (7).

## PATOGENEES

HSi patogeneetilised mehhanismid ei ole veel lõpuni selged. Paralleelselt HSi esinemissageduse suurenemisega on viimase aastakümne jooksul ka teadusringkondade huvi selle haiguse vastu hüppeliselt kasvanud ning ilmunud tööd on heitmas valgust HSi tekke

Eesti Arst 2018;  
97(9):485–492

Saabunud toimetusse:  
14.06.2018  
Avaldamiseks vastu võetud:  
25.09.2018  
Avaldatud internetis:  
27.10.2018

<sup>1</sup> Tartu Ülikooli Kliinikumi nahahaiguste kliinik,  
<sup>2</sup> Tartu Ülikooli molekulaar- ja rakubioloogia instituut,  
<sup>3</sup> Tartu Ülikooli kliinilise meditsiini instituudi nahahaiguste kliinik

Kirjavahetajaautor:  
Viljar Jaks  
viljar.jaks@kliinikum.ee

Võtmesõnad:  
mädane higinäärpõletik,  
hidradeniit, *hidradenitis suppurativa*, *acne inversa*

ja arengu eri aspektidele. Kui Verneuil seda haigust 1854. aastal esimesena kirjeldas, siis peeti HSi põhjuseks higinäärmete düsfunktsiooni (8). Praeguse arusaama kohaselt on HS kompleksne haigus, mille tekkes osalevad nii naha normaalse talitluse häirumine (follikulaarne hüperkeratoos) kui ka autoimmuunsed mehhanismid. Seetõttu on HS klassifitseeritud autoimmuunsete keratiniseerumishaiguste hulka (9).

HSi esimeses etapis tekib hüperkeratoosi tõttu karvafolliikulite *infundibulum*'i sulgumine keratiinkorgiga. Teises faasis toimub sekreedi kogunemine karvanääpsus ning samal ajal tekib karvafolliikuli epiteelise hüperplaasia ja sulgunud karvafolliikul laieneb. Kolmandas faasis laienenud folliikul ruptureerub, paisates sisu ümbritsevasse naha struktuuridesse. Neljandas faasis tekib sekundaarne põletikureaktsioon nahas ning võib lisanduda bakteriaalne nakkus. Viiendas faasis toimub põletikurakkude invasioon. Põletikurakud sünteesivad põletikku soodustavaid tsütokiine ja seekaudu hoiavad protsessi aktiivsena. Põletik levib edasi ümberkaudsetele struktuuridele, muu hulgas ka apokriinsetele näärmetele (10, 11).

Põletikukolde formeerumisel tekib sügaval nahas asuv valulik sõlm. Sõlmed võivad püsida nädalaid kuni kuid ja seejärel spontaanselt resorbeeruda, kuid sagedamini need abstsedeeruvad ja neis olev mädane sisaldis murrab välja naha pinnale. Abstsessidel on kalduvus taastekkida ning korduva ruptureerumise tulemusel moodustuvad püsivad halvalõhnlisest mädast või hemorraagilist sekreeti eritavad kanalid, mis võivad püsida kuid või isegi aastaid. Ajapikku võib äge protsess muutuda krooniliseks granulomatoosseks põletikuks ning moodustab aktiivsete abstsesside ja siinstruktide vahele rohkelt jäika, köietaolist fibroosset armkude.

Immuunsüsteemi regulatsioonihäirel on selge roll HSi tekkes. On leitud mitmeid autoimmuunhaigustele iseloomulikke nihkeid tsütokiinide tasemes. Näiteks on HSi-patsientidel vereseerumis suurenenud tuumori nekroosifaktor alfa (TNF- $\alpha$ ), interleukiin (IL) -2 ja IL-17 sisaldus ning muutuste ulatus korreleerub haiguse aktiivsusega (1). Ka HSist haaratud nahapiirkondades on suurenenud põletikku soodustavate tsütokiinide IL-1 $\beta$ , TNF- $\alpha$ , IL-17, IL-18 ja IL-23 sisaldus ning vastavalt ka viimast kolme tsütokiini produtseerivate T-abistajarakkude

(Th-17) hulk (12, 13). Th17-rakud on olulised ka teiste autoimmuunsete nahahaiguste, näiteks psoriaasi patogeneesis. Lisaks eelnimetatutele on esialgsel andmel HSi tekkel olulised seni veel vähe uuritud proinflammatoorsed tsütokiinid IL-32 ja IL-36 (14, 15).

HSiga seonduvast põletikulisest protsessist võtavad aktiivselt osa ka keratiinotsüüdid. Nimelt hakkavad need produtseerima loomulikke immuunsüsteemi kuuluvaid antimikroobseid peptiide (S100A7, RNAs7,  $\beta$ -defensiinid 2 ja 3) ning põletikumediaatoreid, mis soodustavad karvanääpsude sulgumist ja hoiavad põletikureaktsiooni aktiivsena (16, 17).

Bakterite osa HSi patogeneesis ei ole kaugeltki selge. Arvatakse, et haiguse esimeses faasis koloniseerub umbunud karvanääps naha mikrofloorasse kuuluvate anaeroobsete bakteriliikidega (nt *Prevotella spp.*). Karvanääpsu lõhkedes lisanduvad põletikulisel piirkonda grampositiivsed aeroobsed bakterid, näiteks koagulaasnegatiivsed stafülokokid, ning teised naha normaalsesse mikrofloorasse kuuluvad bakterid (nt *Corynebacterium spp.*). Haiguse arenedes lisandub grampositiivseid stafülokokke (muu hulgas ka *S. aureus*'t) ning raske HSi korral isoleeritakse haiguskolletest ka anaeroobseid baktereid. Alakehal paiknevatest kolletest võib leida soolemikrofloorasse kuuluvaid bakteriliike (18, 19). Kuigi bakteritel on tõenäoliselt oluline roll haiguse patogeneesis põletikku alalhoidva tegurina, on praeguse arusaama kohaselt tegemist siiski kolonisatsiooni, aga mitte klassikalise nahainfektsiooniga.

## MÄDASE HIGINÄÄRMEPÕLETIKUGA SEOTUD GENEETILISED JA KESKKONNATEGURID

Mädane higinäärmepõletik võib esineda nii sporaadilise kui ka perekondliku vormina. Hinnanguliselt 40%-l patsientidest esineb HS ka mõnel perekonnaliikmel ja kirjeldatud on autosoom-dominantset pärandumist (20). Perekondlik vorm esineb suurema tõenäosusega väga varase algusega HSi patsientidel, neil, kellel on haigus alanud enne 13. eluaastat (5).

Haigust esineb sagedamini suitsetajatel, suurema kehamassiindeksiga isikutel ja ka neil, kel esineb metaboolne sündroom (diabeet, düslipideemia, hüpertensioon) (2). Seetõttu esineb HSi-haigetel sageli

kardiovaskulaarseid probleeme (4). Haigus on arvatavasti seotud androgeenide tasakaaluga organismis, sest HSi esineb harva prepuberteedialistel lastel ning antiandrogeenidel on täheldatud haiguse ravis positiivset toimet (21).

Üllataval kombel leiti, et HSi-patsientidel on nahas vähem rasunäärmeid kui tervetel võrdlusisikutel ning see viitab võimalusele, et liigne hõõrdumine voltide piirkonnas, kus HSi kõige enam esineb, võib olla üks haigust soodustav tegur (22). Lisaks on leitud, et liiga tihedalt istuvad riided ning sage deodorantide ja karvaeemaldusvahendite kasutamine võivad haiguse kulule negatiivselt mõjuda. Samuti võivad mõned ravimid, nt liitumipreparaadid, esile kutsuda haiguse ägenemisi (23).

*Hidradenitis suppurativa* võib esineda koos mitmete põletikuliste ja autoimmuunsete haigustega, nagu püögeenne artriit, haavandiline koliit, Chroni tõbi, *pyoderma gangrenosum* ja akne (24). Akne on sel juhul enamasti raskema kuluga ja allub ravile halvasti.

## MÄDASE HIGINÄÄRMEPÕLETIKU KOMPLIKATSIOONID

Sagedasemateks HSi komplikatsioonideks on lokaalne nahainfektsioon, mis võib tüsistuda sepsisega, lümfödeem kuni elefantiaasini ning fistulid uretrasse, põide ja rektumisse. Armistumine võib põhjustada liigeste liikumise piiratust ja striktuure anogenitaalses regioonis. Kaua kestnud haiguse korral võivad tekkida süsteemsed häired nagu aneemia, hüpoproteineemia, nefrootiline sündroom, sekundaarne amüloidosis ja SAPHO (sünoviit, akne, pustuloos, hüperostoosid, osteiit) sündroom. Harva võib kroonilise armistumise komplikatsiooniks olla ka lamerakuline kartsinoom (1).

## DIAGNOOS

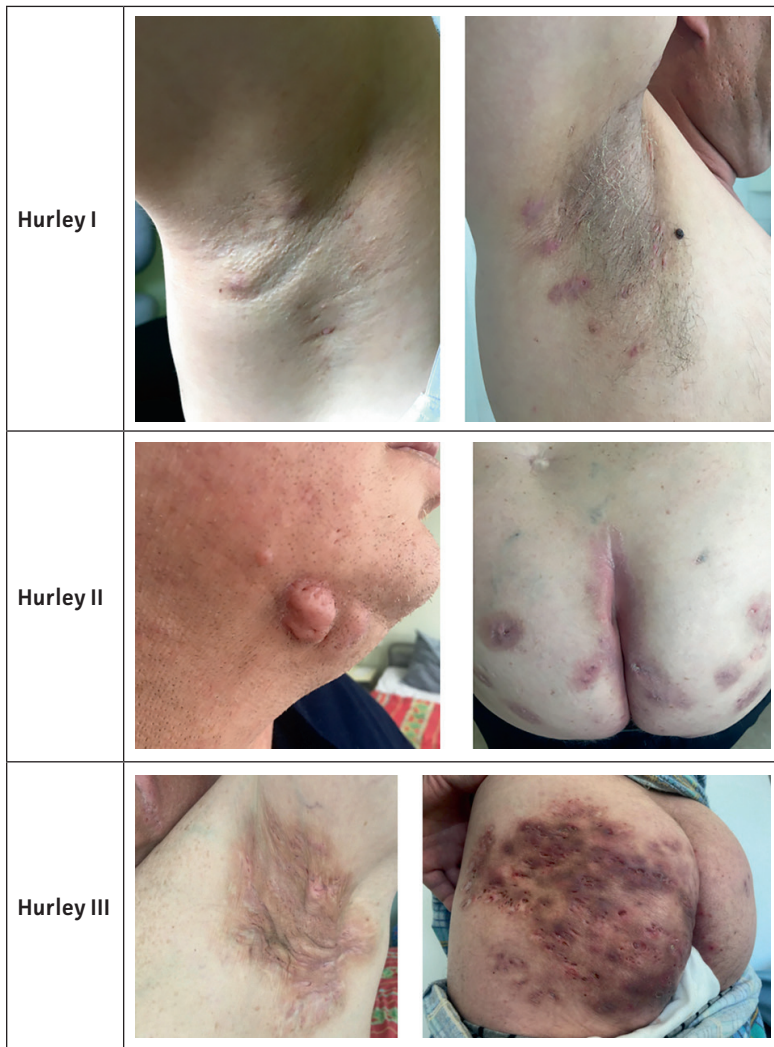*Hidradenitis suppurativa* diagnoosi kriteeriumiteks on kliinilised tunnused (tüüpilised lesioonid, iseloomulik lokaliseatsioon) ning anamnees. HSi võib diagnoosida, kui patsiendil on kaks või enam mädapaiset vähemalt 6 kuu vältel vähemalt ühes järgmistest lokaliseatsioonidest: aksillaarselt, kubemes, genitaalidel, rindade alusi või mujal voltide piirkonnas (nt perianaalselt, kaelal, kõhul) (1). Diagnoosi toetab perekonnas HSi esinemine ning normaalse mikrofloora leid haiguskoldest võetud

materjali külvis. Iseloomuliku kliinilise pildi olemasolu korral ei ole bakteriaalsed külvid rutiinselt näidustatud, kuna sekundaarse infektsiooni puudumisel on need enamasti negatiivsed. Külve võetakse juhul, kui kliiniliselt jääb kahtlus pigem infektsioosse haiguse kui HSi suhtes, samuti selleks, et hinnata sekundaarse infektsiooni esinemist raskematel või atüüpilistel juhtudel (1, 2).

Ükski laboratoorne analüüs ei kinnita HSi diagnoosi. Abstsesside formeerumisest hoolimata ei ole HS infektsioon, seega ei ole immuunpuudulikkuse analüüside tegemine näidustatud. Ka nahabiopsia ei ole diagnoosimiseks enamasti vajalik. Histoloogiline uuring tehakse ebaselgetel juhtudel, et välistada muid haigusi (nt lamerakulist kartsinoomi). Radioloogilisi uuringuid HSi diagnoosi kinnitamiseks rutiinselt ei tehta, kuid ultraheliuuring võib olla vajalik selleks, et hinnata enne operatsiooni haiguskolde ulatust (1, 2).

## DIFERENTSIAALDIAGNOOS

Diferentsiaaldiagnostiliselt tulevad peamiselt kõne alla furunkulid, karbunkulid ning lihtsad abstsessid, mille paiknemine on juhuslikum ja asümmeetrilisem kui HSi puhul. Pilonidaaltsüst võib meenutada sakraalset HSi, aga on enamasti üksik-koldeline. Roospõletiku korral kaasnevad süsteemse infektsiooni nähud ning tegemist on ägeda seisundiga. Raskekujulise akne puhul on lööbeelemendid sarnased HSi-ga, aga tüüplokalisatsiooniks enamasti nägu, selg ja rinnak. Hailey-Hailey haigus lokaliseerub küll voltides, aga tegemist on geneetilise villilise haigusega, millel on spetsiifiline histoloogiline pilt ning lööbeelemendid. Voltides võivad paikneda ka histiotsütoosi eri variandid, mille puhul diagnoosi kinnitab histoloogiline leid. Veneeriline klamüüdia-lümfogranuloom on seksuaalsel teel leviv haigus, mis põhjustab visuaalselt sarnaste granuloomide moodustumist kubeme piirkonnas, kuid need lokaliseeruvad harilikult vaid ühel kehapoolel ning haigustekitaja (*Chlamydia trachomatis*) olemasolu on sedastatav DNA-diagnostika abil. Eristada tuleks HSi ka erinevatest tuumoritest ning suurenenud lümfisõlmedest. Krooniliselt kulgeva ebaspetsiifilise lööbe korral tuleks mõelda ka harva esineva nahatuberkuloosi vormi skrofuloderma peale. Diagnostiliste raskuste korral on abiks haige anamneesi



**Joonis 1.** *Hidradentitis suppurativa* raskusastmed Hurley järgi (fotod: K. Ristal).

põhjalik analüüs, biopsiamaterjali histoloogiline uurimine, laboratoorsed analüüsid ning bakterioloogilised külvad.

### HS-I KLIINILISED STAADIUMID

Haiguse esmaseks sümptomiks on erüteem, mille järel tekivad üksikud komedoonid, seejärel arenevad põletikulised paapulid ja sõlmed. Hiljem muutub lööve krooniliseks ja nahas kujuneb välja armistumine. Sobivaim ravimeetodi leidmise lihtsustamiseks on otstarbekas HSi haigusjuhtude klassifitseerimine raskusastme järgi. Kõige levinum haiguse kirjeldamise meetod on Hurley kliinilise hindamise süsteem (vt joonis 1), mis jaotab patsiendid haiguse ulatuse ja lööbeelementide järgi kolme raskusastmesse:

- Hurley I staadiumi korral esinevad üksikud või mitmed isoleeritud lesioonid ilma siinustraktide ja armistumiseta;
- Hurley II staadiumi iseloomustab üks või enam taastekkiivat abstsessi koos armistumise ja siinustrakti(de) formeerumisega;
- Hurley III staadiumi korral asuvad abstsessid ja infiltreeritud alad laialdasemalt ning on omavahel siinustraktidega ühendatud (1). Selles haiguse faasis tekkiv armistumine võib viia piiratud liikuvuseni liigestest või ekstreemsetel juhtudel ka liigesekontraktuurideni.

Enamikul HSi-patsientidest on haigus I staadiumis. Teine staadium haarab umbes kolmandikku patsientidest ning ligi 4% kuuluvad III Hurley staadiumisse (25).

### HS-I RAVI

Ravi eesmärk on vähendada haiguse ägenemise episoodide arvu ja lühendada nende pikkust. Kirurgilise raviga püütakse saavutada eelkõige lokaalset tervenemist. Kõige olulisemaks ravi eesmärgiks on lõppkokkuvõttes patsiendi elukvaliteedi paranemine.

Olgugi et HSi patogeneesi eripärad võimaldavad haigust rünnata mitmest aspektist, ei ole veel seni leitud selle haiguse pikaajalist tervistavat ravi. Puudub piisavalt tõendus põhine kerge raskusastmega HSi ravi ning pole ka piisavalt andmeid võimalike preventiivsete ravivõimaluste kohta. Seetõttu on allpool esitatud võimalike HSi ravimeetodite valik üsna mitmepalgeline.

Ravi tõhususe hindamist ning erinevate ravistrateegiatega omavahelist võrdlust takistab ka lihtsa hindamissüsteemi puudumine. Alates 2017. aastast on pakutud välja mitmeid uusi HSi ravi efektiivsuse hindamise meetodeid. Enamik neist ei ole aga sobivad Hurley III staadiumi haiguse korral. Selgeima ja lihtsaima hindamismeetodi leidmiseks koostas Ingram kaasautoritega süstemaatilise ülevaate kõikide kliinilise tulemuse meetodite kohta, mida oli kasutatud HSi kliinilistes uuringutes kuni 2015. aastani (26). Uuringus hinnati 30 erinevat ravi tõhususe hindamise skeemi ning ainult HiSCR (*Hidradentitis Suppurativa Clinical Response*) skaala puhul leiti hinnang olevat tõendatult piisavalt hea kvaliteediga.

### Medikamentoosne ravi

Ravimeetodi valik sõltub haiguse raskusastmest, lesioonide tüübist, haiguse ulatu-

sest ning varasemast ravist (vt joonis 2). Oluline on ravi määramisel arvestada ka haiguse subjektiivset mõju patsiendile. Erinevate toopiliste ja süsteemsete ravimitega on tehtud küll arvukalt juhtumipõhiseid analüüse, aga juhuslikustatud kliinilisi katseid leidub vähe (2). Lokaalset, tagashoidliku haaratusega HSi võib ravida kirurgiliselt või lokaalsete vahenditega. Medikamentoosne ravi monoteraapiana või koos kirurgilise raviga sobib enim laialdase haaratuse korral. Süsteemse ravina kasutatakse antibiootikume (klindamütsiin rifampitsiiniga, tetratsükliinid), atsitretiini ja bioloogilisi ravimeid (adalimumab, infliksimab). Olulisemad raviskeemid on kokkuvõtvalt toodud tabelis 1.

## Lokaalne ravi

Lokaalne ravi on sobilik vaid Hurley I või II staadiumi piirdunud põletikulise HSi puhul. Praegu on kasutusel kaks toopilist ravimit: keratolüütilise toimega resortsinoolkreem ja klindamütsiini 1% nahalahus. Viimase puhul leiti väikeses juhuslikustatud topeltpimedas katses, kuhu oli kaasatud 30 Hurley I ja II staadiumi HSi patsienti, märkimisväärne põletikuliste kollete vähenemine selle 3kuulise kasutamise järel (26).

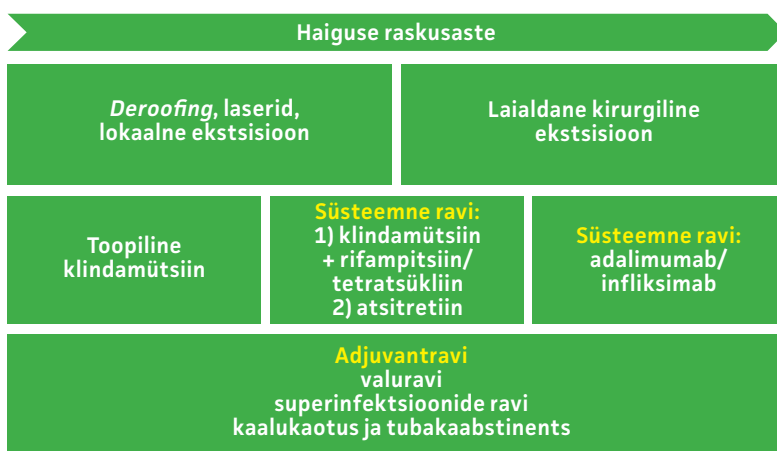
Üksikute, valulike paisete puhul on koldesiseste glükokortikosteroidsetega võimalik kiiresti põletikku ning valu vähendada. Koldesisesed triamtsinooloonisüsted (10 mg/ml) võiksid sobida ägeda haiguspildiga ravile halvasti alluvate noodulite ja abstsesside korral (2, 27).

## Süsteemne ravi

### Antibiootikumid

Suukaudne antibiootikumide manustamine on HSi esmavaliku ravimeetod eelkõige nende põletikuvastase (immunomodulaatorse), mitte bakteritsiidse või bakteristatilisise toime tõttu.

Rifampitsiini ja klindamütsiini kombinatsioon on näidanud häid tulemusi põletikulise HSi korral igas haiguse staadiumis (28). Raske, refraktaarse haigusvormi korral on kasutatud kombinatsioonravi rifampitsiini, moksifloksatsiini ja metronidasooliga, millega saavutati täielik remissioon rohkem kui pooltel juhtudest (29). Tuberkuloosi (TB) suure esinemissageduse tõttu tuleks enne rifampitsiiniga ravi alustamist skriinida patsienti latentse TB esinemise suhtes.



**Joonis 2.** Mädase higinäärpõletiku ravi algoritm tulenevalt haiguse raskusastmest (2).

Kergelt ja mõõdukat HSi võib ravida tetratsükliinipreparaatidega, kuigi tõendus- põhiseid uuringuid on vähe. Selle perekonna preparaatidel, doksütsükliinil või minotsükliinil on teadaolevalt ka immunomodulaatorsed omadused nagu neutrofiilide migratsiooni ja kemotaksise inhibeerimine, põletikuvastase IL-10 sünteesi aktiveerimine ja angiogeneesi vähendamine. Hurley I ja II staadiumi korral leiti süsteemsetel tetratsükliinipreparaatidel olevat sarnased ravitulemused võrreldes toopilise klindamütsiiniga (30).

**Tabel 1.** Mädase higinäärpõletiku ravi

<b>Elustiili muutused</b>	Kaalu vähendamine, suitsetamisest loobumine
<b>Toopiline ravi (I ja II staadiumis oleva haiguse korral)</b>	0,1% klindamütsiini lahus 2 x päevas 3 kuud, vajaduse korral kauem
<b>Süsteemne ravi</b>	Klindamütsiin ja rifampitsiin (NB! eelnev kontroll tuberkuloosi infektsiooni/kandluse suhtes) vastavalt 300 mg x 2 + 600 mg x 1 päevas 10 nädala jooksul Atsitretiin 0,25–0,88 mg/kg päevas 3–12 kuud (NB! Rasestumist vältida ravi ajal ja 2 aastat pärast ravi) Adalimumab 160 mg x 1, 80 mg x 1 ja 40 mg x 1, s.t annust vähendada 14 päeva järel, edasi nädalas 40 mg x 1
<b>Teised süsteemse ravi võimalused</b>	Doksütsükliin 100 mg x 2 päevas 4 kuu jooksul (vajaduse korral kauem) Dapsoon 25–200 mg x 1, minimaalselt 3 kuud (maksimaalselt 48 kuud), sümptomite kadumisel lõpetada Tsüklosporiin A 4,5 mg x 1 päevas 4 kuu jooksul
<b>Põletikuvastane ravi (ägeda põletikulise reaktsiooni korral)</b>	koldesisesed triamtsinooloonatsetoniidi (5–10 mg/ml) süsted ühekordselt prednisoloon (60–80 mg suu kaudu vähenevas annuses 2–8 nädala jooksul)
<b>Muud ravimeetodid</b>	Sekreeti imavad plaastrid

## Retinoidid

Süsteemsetest retinoididest on HSi korral efektiivseim atsitreiin. Tegemist pole küll HSi standardravi esimese soovitusega, kuid suure päevadoosi korral on atsitreiini manustamisel täheldatud kliinilise leiu kiiret paranemist (31). Vastupidi aknele ei ole HSi puhul tegemist liigse rasuproduktiooniga, mistõttu jääb isotretinoiini efekt tagasihoidlikuks ning seda HSi raviks ei soovitata (2). Isotretinoiin võib osutada sobilikuks juhul, kui kaasneva haigusena esineb raskekujuline akne.

## Immunosupressiivsed ravimid

Tsüklosporiini manustamine HSi-patsientidele pikaajalise, esmaravile mitte reageeriva haiguse korral, on andnud rahuldava efekti (32). Ka süsteemseid glükokortikosteroide on kasutatud nii lühiaegsete kui ka pikaajaste kuuridena. Kõrvaltoimete tõttu pole need pikaajalisel kasutamisel soovitatavad, vaid eelkõige rakendatavad hädaabi meetodina ägenemiste korral (2). Metotreksaadi manustamine pole HSi ravis õigustatud (33).

## Muud medikamentoossed ravimeetodid

Dapsooni võib kaaluda teisese ravivariandina patsientidel, kes ei talu esmavaliku antibiootikume või kellel varasem ravi ei ole andnud soovitud efekti. Ravitud patsientidel täheldati küll lesioonide paranemist, aga ravi katkestamise järel tekkisid kiiresti ägenemised (34).

Metformiin võib osutada sobivaks lisameetmeks prediabeetilistel HSi-patsientidel, sest 24nädalase kuuri järel täheldati märkimisväärset DLQI (*Dermatology Life Quality Index*) skoori paranemist ja Sartoriuse skoori vähenemist minimaalsete kõrvaltoimete juures (35). Metformiini soodsa toime põhjustena on toodud välja lisaks insuliini resistentsuse vähendamisele ka antioksidatiivseid ja põletikuvastaseid omadusi ning selle võimet inhibeerida märkimisväärselt keratinotsüütide jagunemist (36).

Ühe lisaravivõimalusena võib kaaluda ka tsinkglükonaadi manustamist (90 mg päevas), mis on andnud hea kliinilise efekti mõõduka astme HSi korral kõigi ravitud patsientide puhul (37). Positiivset ravitulemust saab seletada tsiingi võimega moduleerida nii kaasasündinud kui ka omandatud immuunreaktsiooni (38).

On lisandumas ka uusi immunomodulaatorseid ravimeid, näiteks on käimas I ja II faasi kliinilised uuringud immunomodulaato-

rite apremilasti ja IFX-1 (inimese komplement C5a vastane monokloonne antikeha firmalt InflaRx N.V.) efektiivsuse hindamiseks (39).

Piisav kliiniline tõendus põhjus puudub aga mittesteroidsete põletikuvastaste ravimite, opiaatide, kolhitsiini, botuliintoksiini A ja intramuskulaarse gammaglobuliini kasutamiseks HSi raviks (2).

## Suukaudsed rasestumisvastased ravimid

Naissugupoole sagedasem haigestumine, puberteedijärgne algus ning perimenstruaalsed ägenemised viitavad suguhormoonide rollile HSi patogeneesis. Seetõttu on HSi ravis sageli soovitatud suukaudseid rasestumisvastaseid ravimeid. Hiljutine metaanalüüs, mis kaasas 59 vastavat uuringut, ei näidanud aga selgeid hälbeid HSi põdevate naiste progesterooni, östrogeeni ega androgeenide tasemes (40). Küll aga võiks kontratseptiive soovitada patsientidele, kes kogevad HSi sümptomite halvenemist menses ajal. Hiljuti korraldatud suure küsimustikul põhineva uuringu tulemuste alusel võib sellesse rühma sobida kuni 43% HSi naispatsientidest (41). Ka neil naissoost HSi-patsientidel, kelle androstendiooni ja/või suguhormoone siduva globuliini (SHBG) tase ei ole normis, võib kaaluda antiandrogeenide ja/või östrogeenide raviskeemi lisamist.

## Fotodünaamiline ravi (PDT)

PDT korral kantakse nahale fotosensitiivset ravimit nagu 5-aminolevuliinhape (PDT-ALA) või selle metüülestrit (PDT-MAL) ning seejärel eksponeeritakse töödeldud nahapinda kindla lainepikkusega valgusele (ALA ja MAL korral kas 405–420 nm või 635 nm). Valgusfootonite neeldudes ravimi molekulides tekivad nahas vabad hapnikuradikaalid, mis on PDT puhul terpeutilisteks agensiteks. PDT indutseerib selektiivse rakunekroosi, lõhub biofilme ja toimib immunomoduleerivalt. PDT-d on võimalik HSi patsientidel kasutada adjuvant-ravina koos MALi või koldesiseste ALAga, aga tegemist ei ole esmavaliku raviga (42).

## Bioloogiline ravi

Bioloogiline ravi on näidustatud konventsionaalse süsteemse ravi suhtes resistentse HSi korral ning samuti esmavalikuna mõõduka kuni raske raskusastmega haiguse korral. Euroopa Raviamet (EMA) ja Föderaalne Raviamet (FDA) on seni kiitnud heaks vaid ühe bioloogilise ravimi – adalimumabi (tootenimega Humira) – kasutamise

Hurley II ja III raskusastmega HSi raviks 12aastastel ja vanematel patsientidel. Alates 2018. aastast kompenseerib haigekassa HSi bioloogilist ravi adalimumabiga kindlate näidustuste korral, kui selle kohta on teinud otsuse dermatoveneroloogide eksperdikomisjon.

Adalimumab on täielikult humaniseeritud TNF $\alpha$ -ga seonduv ja seda inaktiveeriv antikeha, mille efektiivsust HSi ravis on kõige enam uuritud. EMA ja FDA soovitusel põhinesid kahel mitmekeskuselisel platseeboga kontrollitud pimeuuringul PIONEER I ja II, kus märgatavat seisundi paranemist täheldati 58,9%-l keskmise ja raske HSi-ga patsientidest, kellele oli manustatud 12 nädala jooksul igal nädalal 40 mg adalimumabi (platseeborühmas 27,6%-l). Adalimumab oli hästi talutav, raskemaid kõrvaltoimeid esines 1,3–1,8%-l ravi saajatest (1,3–3,7%-l platseeborühmast) (43).

Uuringuid, kus HSi raviks on kasutatud sarnase toimega infliksimabi, on märgatavalt vähem. Tulemused on aga lootustandvad, sest on saavutatud ravivastuse paranemine kuni 22% võrreldes platseeboga. TNF $\alpha$  retseptori antagonistil etanerseptil seevastu platseebost erinevat efekti HSi ravitulemustes ei ole sedastatud. Hiljuti avaldatud uuringus leiti, et IL-1 $\alpha$ -t ära tundva ja neutraliseeriva antikeha MAbp1 manustamisel keskmise ja raske HSi-ga patsientidele, kellele adalimumab ei olnud efektiivne, oli märgatav positiivne efekt (kliiniliste sümptomite oluline paranemine 40%-l patsientidest; platseeboravi korral 0%-l) (44). Ka IL-17 neutraliseerivaid antikehi sekukinumabi ja CMJ112 on edukalt kasutatud üksikjuhtudel HSi raviks, aga nende kliinilised uuringud on alles käigus (39, 45).

### Kirurgiline ravi

Kirurgilise sekkumise eesmärk on eemaldada pöördumatult kahjustatud nahk, mis viib sageli haigusnähtude paranemiseni sel alal. Kirurgilises ravis on kasutusel erinevad tehnikad alates lihtsast kollete ekstsisioonist ja *deroofing*'ust (siinustraktide ja kollete pindmise kihi eemaldamine) kuni laialdaste plastiliste lõikusteni. Ravimeetodi valik oleneb haiguse ulatusest, raskusastmest ja lokaliseerimisest.

### Laserravi

Laserravi võib pakkuda alternatiivset võimalust konventsionaalsele kirurgilisele

ravile, olles ühtviisi tõhus nii HSi aktiivsete lesioonide kui ka jääkarmide puhul. Laserravi tekitab vähem armistumist ja valu võrreldes traditsioonilise kirurgilise raviga.

HSi kõigi raskusastmete raviks on edukalt on kasutatud nii CO<sub>2</sub>- kui ka Nd:YAG lasereid. Kui CO<sub>2</sub>-lasert kasutatakse pigem kirurgiliste protseduuride läbiviimiseks Hurley II–III astme lesioonide korral, siis Nd:YAG-d kasutatakse tavaliselt karvaeemalduseks ja on näidatud, et karvafolliikulite arvu vähendamise järel esineb HSi lööbepiirkondades ka vähem ägenemisi (46, 47). Olgu märgitud, et nimetatud efekti on täheldatud ka intensiivset pulseerivat valgust (IPL) karvaeemaldusmeetodina kasutava protseduuri järel (48).

### KOKKUVÕTTEKS

Mädane higinäärpõletik on mitmenäoline haigus, kus õige diagnoosini jõudmine võib üsna pikalt hilineda. Oluline on mõelda sellele haigusele voldipiirkonnas esinevate pikemat aega püsinud või korduvalt esinenud furunkuli(te) korral ning saata selline patsient esimesel võimalusel dermatoloogi konsultatsioonile. Kuna kaugelarenenud HS vähendab tunduvalt patsiendi töövõimet ja halvendab elukvaliteeti ning vajab keerukat ja pikaajast ravi, on võimalikult varane diagnoosimine oluline nii patsiendi heaolu kui ka tervishoiusüsteemi efektiivsuse seisukohast.

### SUMMARY

#### *Hidradenitis suppurativa*

Viljar Jaks<sup>1,2</sup>, Kadi Ristal<sup>1</sup>, Külli Kingo<sup>1,3</sup>

*Hidradenitis suppurativa* (HS, also known as *acne inversa*) is a chronic inflammatory skin disease that is characterized by formation of nodules and at later stage tunnels in skin. Such lesions are painful and commonly accompanied by secondary infections that result in scarring and unpleasant smell. As HS occurs primarily in skin folds the patients postpone visits to physicians. Furthermore, since the clinical presentation of HS is variable the disease is often misdiagnosed, correct treatment is commonly delayed and HS patients suffer from severe psychosocial stress and decline in quality of life. The purpose of the current review was to point out the key features of this potentially debilitating disease to facilitate its early diagnosis and efficient

<sup>1</sup> Dermatology Clinic, Tartu University Hospital, Tartu, Estonia,

<sup>2</sup> Department of Molecular and Cell Biology, University of Tartu, Estonia,

<sup>3</sup> University of Tartu, Institute of Clinical Medicine, Dermatology Clinic

#### Correspondence to:

Viljar Jaks  
viljar.jaks@kliinikum.ee

#### Keywords:

*Hidradenitis suppurativa*,  
*Acne inversa*

treatment. In addition, the pathophysiological features of HS, its clinical presentation and treatment options are discussed.

## KIRJANDUS / REFERENCES

- Zouboulis CC, Del Marmol V, Mrowietz U, Prens EP, Tzellos T, Jemec GB. Hidradenitis Suppurativa/Acne Inversa: criteria for diagnosis, severity assessment, classification and disease evaluation. *Dermatology* 2015;231:184–90.
- Zouboulis CC, Desai N, Emtestam L, et al. European S1 guideline for the treatment of hidradenitis suppurativa/acne inversa. *J Eur Acad Dermatol Venereol* 2015;29:619–44.
- Cosmatos I, Matcho A, Weinstein R, Montgomery MO, Stang P. Analysis of patient claims data to determine the prevalence of hidradenitis suppurativa in the United States. *J Am Acad Dermatol* 2013;68:412–9.
- Kluger N, Ranta M, Serlachius M. The Burden of hidradenitis suppurativa in a cohort of patients in Southern Finland: a pilot study. *Skin Appendage Disord* 2017;3:20–7.
- Deckers IE, van der Zee HH, Boer J, Prens EP. Correlation of early-onset hidradenitis suppurativa with stronger genetic susceptibility and more widespread involvement. *J Am Acad Dermatol* 2015;72:485–8.
- Canoui-Poitrine F, Le Thuaut A, Revuz JE, et al. Identification of three hidradenitis suppurativa phenotypes: latent class analysis of a cross-sectional study. *J Invest Dermatol* 2013;133:1506–11.
- Reeder VJ, Mahan MG, Hamzavi IH. Ethnicity and hidradenitis suppurativa. *J Invest Dermatol* 2014;134:2842–3.
- Bolognia J, Jorizzo JL, Schaffer JV. *Dermatology*. 3rd ed. New York: Elsevier; 2018.
- De Vita V, McGonagle D. Hidradenitis suppurativa as an auto-inflammatory keratinization disease. *J Allergy Clin Immunol* 2018;141:1953.
- Yu CC, Cook MG. Hidradenitis suppurativa: a disease of follicular epithelium, rather than apocrine glands. *Br J Dermatol* 1990;122:763–9.
- von Laffert M, Helmbold P, Wohlrab J, Fiedler E, Stadie V, Marsch WC. Hidradenitis suppurativa (acne inversa): early inflammatory events at terminal follicles and at interfollicular epidermis. *Exp Dermatol* 2010;19:533–7.
- van der Zee HH, de Ruiter L, van den Broecke DG, Dik WA, Laman JD, Prens EP. Elevated levels of tumour necrosis factor (TNF)-alpha, interleukin (IL)-1beta and IL-10 in hidradenitis suppurativa skin: a rationale for targeting TNF-alpha and IL-1beta. *Br J Dermatol* 2011;164:1292–8.
- Moran B, Sweeney CM, Hughes R, et al. Hidradenitis Suppurativa is characterized by dysregulation of the Th17:treg cell axis, which is corrected by anti-TNF therapy. *J Invest Dermatol* 2017;137:2389–95.
- Thomi R, Kakeda M, Yawalkar N, Schlapbach C, Hunger RE. Increased expression of the interleukin-36 cytokines in lesions of hidradenitis suppurativa. *J Eur Acad Dermatol Venereol* 2017;31:2091–6.
- Thomi R, Yerly D, Yawalkar N, Simon D, Schlapbach C, Hunger RE. Interleukin-32 is highly expressed in lesions of hidradenitis suppurativa. *Br J Dermatol* 2017;177:1358–66.
- Giamarellos-Bourboulis EJ, Platzer M, Karagiannidis I, et al. High copy numbers of beta-defensin cluster on 8p23.1, confer genetic susceptibility, and modulate the physical course of Hidradenitis Suppurativa/Acne Inversa. *J Invest Dermatol* 2016;136:1592–8.
- Hotz C, Boniotti M, Guguin A, et al. Intrinsic defect in keratinocyte function leads to inflammation in hidradenitis suppurativa. *J Invest Dermatol* 2016;136:1768–80.
- Nikolakis G, Liakou AI, Bonovas S, et al. Bacterial colonization in Hidradenitis Suppurativa/Acne Inversa: A cross-sectional study of 50 patients and review of the literature. *Acta Derm Venereol* 2017;97:493–8.
- Sartorius K, Killasli H, Oprica C, Sullivan A, Lapins J. Bacteriology of hidradenitis suppurativa exacerbations and deep tissue cultures obtained during carbon dioxide laser treatment. *Br J Dermatol* 2012;166:879–83.
- von der Werth JM, Williams HC. The natural history of hidradenitis suppurativa. *J Eur Acad Dermatol Venereol* 2000;14:389–92.
- Barth JH, Layton AM, Cunliffe WJ. Endocrine factors in pre- and postmenopausal women with hidradenitis suppurativa. *Br J Dermatol* 1996;134:1057–9.
- Kamp S, Fiehn AM, Stenderup K, et al. Hidradenitis suppurativa: a disease of the absent sebaceous gland? Sebaceous gland number and volume are significantly reduced in uninvolved hair follicles from patients with hidradenitis suppurativa. *Br J Dermatol* 2011;164:1017–22.
- Martorell A, Garcia-Martinez FJ, Jimenez-Gallo D, et al. An update on hidradenitis suppurativa (part i): epidemiology, clinical aspects, and definition of disease severity. *Actas Dermosifiliogr* 2015;106:703–15.
- Vinkel C, Thomsen SF. Autoinflammatory syndromes associated with hidradenitis suppurativa and/or acne. *Int J Dermatol* 2017;56:811–8.
- Canoui-Poitrine F, Revuz JE, Wolkenstein P, et al. Clinical characteristics of a series of 302 French patients with hidradenitis suppurativa, with an analysis of factors associated with disease severity. *J Am Acad Dermatol* 2009;61:51–7.
- Ingram JR, Hadjieconomou S, Piguat V. Development of core outcome sets in hidradenitis suppurativa: systematic review of outcome measure instruments to inform the process. *Br J Dermatol* 2016;175:263–72.
- Riis PT, Boer J, Prens EP, et al. Intralesional triamcinolone for flares of hidradenitis suppurativa (HS): A case series. *J Am Acad Dermatol* 2016;75:1151–5.
- Gener G, Canoui-Poitrine F, Revuz JE, et al. Combination therapy with clindamycin and rifampicin for hidradenitis suppurativa: a series of 116 consecutive patients. *Dermatology* 2009;219:148–54.
- Join-Lambert O, Coignard H, Jais JP, et al. Efficacy of rifampin-moxifloxacin-metronidazole combination therapy in hidradenitis suppurativa. *Dermatology* 2011;222:49–58.
- Jemec GB, Wendelboe P. Topical clindamycin versus systemic tetracycline in the treatment of hidradenitis suppurativa. *J Am Acad Dermatol* 1998;39:971–4.
- Matusiak L, Bieniek A, Szepletowski JC. Acitretin treatment for hidradenitis suppurativa: a prospective series of 17 patients. *Br J Dermatol* 2014;171:170–4.
- Rose RF, Goodfield MJ, Clark SM. Treatment of recalcitrant hidradenitis suppurativa with oral ciclosporin. *Clin Exp Dermatol* 2006;31:154–5.
- Jemec GB. Methotrexate is of limited value in the treatment of hidradenitis suppurativa. *Clin Exp Dermatol* 2002;27:528–9.
- Kaur MR, Lewis HM. Hidradenitis suppurativa treated with dapsons: A case series of five patients. *J Dermatolog Treat* 2006;17:211–3.
- Verdolini R, Clayton N, Smith A, Alwash N, Mannello B. Metformin for the treatment of hidradenitis suppurativa: a little help along the way. *J Eur Acad Dermatol Venereol* 2013;27:1101–8.
- Liu Y, Yang F, Ma W, Sun Q. Metformin inhibits proliferation and proinflammatory cytokines of human keratinocytes in vitro via mTOR-signaling pathway. *Pharm Biol* 2016;54:1173–8.
- Brocard A, Knol AC, Khammari A, Dreno B. Hidradenitis suppurativa and zinc: a new therapeutic approach. A pilot study. *Dermatology* 2007;214:325–7.
- Brocard A, Dreno B. Innate immunity: a crucial target for zinc in the treatment of inflammatory dermatosis. *J Eur Acad Dermatol Venereol* 2011;25:1146–52.
- Theut Riis P, Thorlacius LR, Jemec GB. Investigational drugs in clinical trials for Hidradenitis Suppurativa. *Expert Opin Investig Drugs* 2018;27:43–53.
- Riis PT, Ring HC, Themstrup L, Jemec GB. The role of androgens and estrogens in hidradenitis suppurativa - a systematic review. *Acta Dermatovenerol Croat* 2016;24:239–49.
- Vossen AR, van Straalen KR, Prens EP, van der Zee HH. Menses and pregnancy affect symptoms in hidradenitis suppurativa: A cross-sectional study. *J Am Acad Dermatol* 2017;76:155–6.
- Scheinfeld N. The use of photodynamic therapy to treat hidradenitis suppurativa a review and critical analysis. *Dermatol Online J* 2015;21.
- Kimball AB, Okun MM, Williams DA, et al. Two Phase 3 Trials of Adalimumab for Hidradenitis Suppurativa. *N Engl J Med* 2016;375:422–34.
- Kanni T, Argyropoulou M, Spyridopoulos T, et al. MABp1 Targeting IL-1alpha for Moderate to Severe Hidradenitis Suppurativa Not Eligible for Adalimumab: A Randomized Study. *J Invest Dermatol* 2018;138:795–801.
- Thorlacius L, Theut Riis P, Jemec GBE. Severe hidradenitis suppurativa responding to treatment with secukinumab: a case report. *Br J Dermatol* 2018;179:182–5.
- Tierney E, Mahmoud BH, Hensel C, Ozog D, Hamzavi I. Randomized control trial for the treatment of hidradenitis suppurativa with a neodymium-doped yttrium aluminium garnet laser. *Dermatol Surg* 2009;35:1188–98.
- Hamzavi IH, Griffith JL, Riyaz F, HESSAM S, Bechara FG. Laser and light-based treatment options for hidradenitis suppurativa. *J Am Acad Dermatol* 2015;73(5 Suppl 1):S78–81.
- Highton L, Chan WY, Khwaja N, Laitung JK. Treatment of hidradenitis suppurativa with intense pulsed light: a prospective study. *Plast Reconstr Surg* 2011;128:459–65.
- Sartorius K, Emtestam L, Jemec GB, Lapins J. Objective scoring of hidradenitis suppurativa reflecting the role of tobacco smoking and obesity. *Br J Dermatol* 2009;161:831–9.
- Kimball AB, Jemec GB, Yang M, et al. Assessing the validity, responsiveness and meaningfulness of the Hidradenitis Suppurativa Clinical Response (HISCR) as the clinical endpoint for hidradenitis suppurativa treatment. *Br J Dermatol* 2014;171:1434–42.
- Zouboulis CC, Tzellos T, Kyrgidis A, et al. Development and validation of the International Hidradenitis Suppurativa Severity Score System (IHSS4), a novel dynamic scoring system to assess HS severity. *Br J Dermatol* 2017;177:1401–9.
- Finlay AY, Khan GK. *Dermatology Life Quality Index (DLQI)*—a simple practical measure for routine clinical use. *Clin Exp Dermatol* 1994;19:210–6.