

# Prolongeeritud neonataalne ikterus ja selle käsitlemine

Karolin Riips<sup>1</sup>

Vastsündinutel tekib esimesel elunädalal sageli naha nn füsioloogiline kollasus, mis peaks taanduma 2. elunädala lõpuks, kuid enneaegsena sündinutel võib püsida pikemat aega, kuni 3 nädalat. Kui ikterus püsib kauem, võib see olla erinevate haiguslike seisundite tunnuseks. Sageli on siiski tegemist nn rinnapiimaikterusega, mis on healoomuline nähtus. Kõiki prolongeeritud kollasusega vastsündinuid tuleb uurida ja enne rinnapiimaikteruse diagnoosimist välistada teised võimalikud ikteruse põhjused. Prolongeeritud ikteruse korral on oluline määrata mittekonjugeeritud ja konjugeeritud bilirubiini tase. Konjugeeritud hüperbilirubineemia viitab tõsisele kolestaasiga kulgevale seisundile, näiteks sapiteede atresiale, mille varane avastamine ja kiire sekkumine parandab lapse prognoosi.

## BILIRUBIINI METABOLISM JA ROLL INIMKEHAS

Bilirubiini on kehas kahe vormina – mittekonjugeeritud ja konjugeeritud bilirubiinina. Mittekonjugeeritud bilirubiin ei ole vesilahustuv ja vajab konjugeerimist maksas, et seda saaks kehast välja viia (1, 2). Erütrotsüütidest vabaneva hemoglobiini lagunemisel tekivad mittekonjugeeritud bilirubiin seostub veres albumiiniga ja transporditakse hepatotsüüti, kus toimub konjugatsioon glükuroonhappega ensüüm UGT1A1 (uridiin-difosfoglükuronaat-glükuronüültransferaas 1A1) abil, seejärel eritub konjugeeritud bilirubiin sapiga peensoolde. Soole mikrofloora muudab konjugeeritud bilirubiini urobilinogeeniks, mis seejärel oksüdeeritakse sterkobiliiniks, et seda eritada väljaheitega. Osa konjugeeritud bilirubiinist dekonjugeeritakse peensooles β-glükuronidaasi poolt, see imendub ja satub enterohepaatilise ringe käigus tagasi maksa, kus vajab uuesti konjugeerimist (1, 3).

Bilirubiin on antioksidatiivne tsütoprotektant (4–6). Kui bilirubiin käitub antioksidandina, oksüdeeritakse see biliverdiiniks ja seejärel biliverdiini reduktaasi abil tagasi bilirubiiniks. Lisaks bilirubiinile on kehas ka glutatiooni antioksidantne süsteem, mis kaitseb peamiselt vesilahustavaid valke oksüdeerimise eest, lipiide kaitseb aga lipofiilne bilirubiin (4). Bilirubiinil on oluline antioksidantne roll ajalistel lastel, mis võib seletada bilirubiini suuremaid

väärtusi esimestel elupäevadel (5). Bilirubiin võib suurendada aktiveeritud neutrofiilide antioksidantide produktsiooni ja vähendada tsütokiinide tootmist (6). Tasemel üle 200 μmol/l ja kernikteruse faasis ei ole aga bilirubiinil kaitsvat funktsiooni (5). Kui mittekonjugeeritud bilirubiini sisaldus on liiga suur, siis osa sellest ei seostu albumiiniga ja võib läbida hematoentsefaalse barjääri (HEB) ning põhjustada kernikterust. Kernikterus ehk bilirubiini entsefalopaatia on bilirubiini ladestumisel ajutuumadesse tekkiv ajukahjustus, mille sümptomiteks on lihashüpotoonia ja loidus, hiljem võib tekkida lihaste hüpertoonus ja ärritatus. Kernikteruse hilisemas faasis tekivad tserebraalparalüüs, kuulmiskahjustus ja vaimse arengu häired (2, 7).

## PROLONGEERITUD NEONATAALNE IKTERUS JA SELLE PÕHJUSED

Prolongeeritaks nimetatakse ikterust, mis esineb üle 14 päeva vanustel ajalistel või üle 21 päeva vanustel enneaegsetel vastsündinutel (3, 8, 9). Prolongeeritud ikterus ajalistel lastel on enamasti seotud rinnapiimas oleva β-glükuronidaasiga, kuid osal juhtudel võib olla tegemist tõsise hepatobiliaarse, hematoloogilise, metaboolse, endokriinse, infektsioosse või geneetilise haigusega, mis vajab kiiret diagnoosimist ja sekkumist (vt tabel 1) (3, 10). Prolongeeritud ikterust esineb umbes 15–30%-l vastsündinutest (7, 11, 12), ühel juhul 2500 elussünnist

Eesti Arst 2019; 98(2):97–102

Saabunud toimetusse: 31.03.2018  
Avaldamiseks vastu võetud: 02.07.2018  
Avaldatud internetis: 28.01.2019

<sup>1</sup> TÜ meditsiiniteaduste valdkonna arstiteaduse eriala 4. kursuse üliõpilane

Kirjavahetajaautor:  
Karolin Riips  
karolin.riips@gmail.com

Juhendaja: Heili Varendi –  
Tartu Ülikooli kliinilise meditsiini instituudi lastekliinik

Võtmesõnad:  
prolongeeritud neonataalne ikterus, rinnapiimaikterus

Eesti Arstiteadusüliõpilaste Seltsi ja ajakirja Eesti Arst artikliskonkursil „Minu esimene publikatsioon“ tunnustatud artikkel.

esineb kolestaatilist maksahaigust (12). Mittekongjugeeritud hüperbilirubineemia korral on kongjugeeritud bilirubiini tase < 20 µmol/l ja kongjugeeritud bilirubiini osakaal < 20% üldbilirubiinist. Kongjugeeritud hüperbilirubineemia korral on kongjugeeritud bilirubiini tase > 20 µmol/l ja kongjugeeritud bilirubiini osakaal > 20% üldbilirubiinist (9). Kongjugeeritud hüperbilirubineemia korral on 30%-l juhtudest tegemist sapiteede atreesiaga, 25%-l idiopaatilise neonataalse hepatiidiga, 15%-l intrahepaatilise kolestaasiga, mille hulka kuulub Alagille'i sündroom, ülejäänud 30%-l juhtudest on tegemist kas

infektsioonide või muude harva esinevate haigustega (12).

## RINNAPIIMAIKTERUS JA SELLE PÕHJUSED

Rinnapiimalastel on hüperbilirubineemiat rohkem kui kunsttoidul olevatel vastsündinutel (3, 13). Rinnapiimaikteruse (*breast milk jaundice*) põhjus ei ole lõplikult selge (1). Selleks võib olla enterohepaatilise ringe intensiivistumine rinnapiimas sisalduva β-glükuronidaasi tõttu (1, 3), epidermaalse kasvufaktori (*epidermal growth factor*, EGF) suurenenud tase (1, 14) või antioksidantide madal tase rinnapiimas (15). EGFi kõrgem tase rinnapiimas võib suurendada bilirubiini absorptsiooni sooles ning seeläbi põhjustada ikterust (1). Prolongeeritud ikterusega vastsündinute emade rinnapiimas oli antioksidantide hulk väiksem ja oksüdatiivse stressi tase kõrgem (13). Bilirubiinil endal on leitud antioksidantne toime, mis võib vastsündinule olla oluline, kui ta ei saa rinnapiimast piisavalt antioksidante (2, 13, 15). Samuti on uuritud erinevate rinnapiimas leiduvate ainete, näiteks esterifitseerimata rasvhapete mõju ensüüm UGT1A1-le, kuid nende vahel seost ei ole leitud. Rinnapiimaikteruse väljakujunemises võivad olulist rolli mängida rinnapiimas leiduvad tsütokiinid. Interleukiin (IL)-1β tase oli prolongeeritud ikterusega vastsündinute emade rinnapiimas kõrgem, sarnast tulemust leiti ka kasvaja nekroosifaktor (TNF) α ja IL-10 puhul. Tsütokiinide suurem sisaldus võib mõjutada bilirubiini metabolismi, ekskretsiooni maksast ja absorptsiooni sooles (14). Rinnapiimaikteruse kujunemisel võivad olulised olla ka rinnapiimas leiduvad bakterid, mis mõjutavad vastsündinu soole mikrobiootat. Vastsündinutel, kellel oli soole mikrobiootas vähem bifidobaktereid, esines rinnapiimaikterus. Soole mikrofloora võib vähendada bilirubiini absorptsiooni sooles, mille tõttu hüperbilirubineemiat ei teki (15).

Rinnapiimaikteruse korral on tegemist healoomulise mittekongjugeeritud hüperbilirubineemiaga, mis on väga sage prolongeeritud ikteruse põhjus vastsündinutel (1, 3). Rinnapiimaikterust esineb umbes 30–40%-l rinnapiimal olevatest vastsündinutest (1, 8, 15), see ilmneb esimese paari nädala jooksul ja võib kesta kuni 12 nädalat (1, 15). Rinnapiimaikterusele on iseloomulik ikteruse esinemine, kuid muutusi väljaheite ja uriini värvuses

**Tabel 1.** Prolongeeritud ikteruse põhjused (8, 9)

Mittekongjugeeritud hüperbilirubineemia	Kongjugeeritud hüperbilirubineemia
Rinnapiimaikterus	Vähenenud ekskretsioon
Hemolüüs	• Obstruktsioon <ul style="list-style-type: none"> <li>◦ Sapiteede atreesia</li> <li>◦ Koledohaalne tsüst</li> <li>◦ Sapijuha spontaanne perforatsioon</li> <li>◦ Hepatoblastoom, hemangioom, neuroblastoom</li> </ul>
• Coombsi test positiivne <ul style="list-style-type: none"> <li>◦ Sobimatus Rh-süsteemis</li> <li>◦ Sobimatus AB0-süsteemis</li> <li>◦ Sobimatus Kelli-süsteemis</li> </ul>	• Infektsioon <ul style="list-style-type: none"> <li>◦ Septitseemia</li> <li>◦ Kuseteede infektsioon</li> <li>◦ TORCH-infektsioonid</li> <li>◦ B-hepatiit, HIV, adenoviirus, Coxsackie viirus, Epstein-Barri viirus, ehovirus, parvoviirus</li> </ul>
• Coombsi test negatiivne <ul style="list-style-type: none"> <li>◦ Erütrotsüüdi membraanidefektid, näiteks sfärotsütoos, elliptotsütoos</li> <li>◦ Erütrotsüüdi ensüümi defektid, näiteks G6DP ja püruvaadi kinaasi defitsiit</li> <li>◦ Hemoglobiнопaatiad</li> <li>◦ Sepsis</li> <li>◦ Dissemineeritud intravaskulaarne koagulatsioon</li> </ul>	• Pärilik/endokriinne/metaboolne <ul style="list-style-type: none"> <li>◦ α<sub>1</sub>-antitrüpsini puudulikkus</li> <li>◦ Alagille'i sündroom</li> <li>◦ Tsüstiline fibroos</li> <li>◦ Galaktoseemia, fruktoseemia</li> <li>◦ Glükogeeni salvestushaigused</li> <li>◦ Türosinoos</li> <li>◦ Sapphapete sünteeshäired</li> <li>◦ Hüpermetionineemia</li> <li>◦ Hüpopituitarism ja hüpodrenalism</li> <li>◦ Neonataalne hemokromatoos</li> <li>◦ Gaucher' haigus</li> <li>◦ Mitokondriaalsed tsütopaatiad</li> <li>◦ PFIC sündroomid</li> </ul>
Suurenenud enterohepaatiline ringlus	• Kromosomaalsed häired <ul style="list-style-type: none"> <li>◦ Turneri sündroom</li> <li>◦ 13., 18. ja 21. kromosoomi trisoomia</li> </ul>
• Pülooruse stenoos	• Toksiline/ravimid <ul style="list-style-type: none"> <li>◦ Loote alkoholisündroom</li> <li>◦ Idiopaatiline neonataalne hepatiit</li> </ul>
• Intestinaalne obstruktsioon	• Vaskulaarsed häired <ul style="list-style-type: none"> <li>◦ Perinataalne asfüksia</li> </ul>
Vähenenud kongjugeerimine	• Parenteraalne toitmine
• Crigleri-Najjari sündroom	
• Gilberti tõbi	
• Hüpotüroidism	
• Enneaegsus	

Rh – reesusgrupp; G6DP – glükoos-6-fosfaadi dehüdrogenaas; TORCH-infektsioonid – toksoplasmoos, teised infektsioonid (süüfilis, parvoviirus B19, *Varizella zoster*), *Rubella*, tsütomegaloviiruse (CMV) ja *Herpes*-viiruse infektsioonid; HIV – inimese immunodefitsiidi viirus; PFIC – progresseeruv perekondlik intrahepaatiline kolestaas.

pole, laps võtab kaalus normaalselt juurde ja objektiivsel uurimisel ei ole mingeid sümptomeid, mis viitaks mõnele haigusele. Rinnapiimaikteruse korral bilirubiini tase ei ületa enamasti 200 µmol/l. Rinnapiimaikterus laheneb iseenesest ega vaja ravi (1). Rinnapiimaikteruse korral ei ole vaja rinnaga toitmist katkestada, samuti ei ole see näidustatud diagnostilise meetodina (1, 3). Kernikterust rinnapiimaikteruse korral pole vastsündinutel esinenud (2). Enne kui saab diagnoosida rinnapiimaikteruse, on oluline välistada teised põhjused, mis võivad tekitada prolungeeritud ikterust (1–3).

Lisaks rinnapiimaikterusele võib esineda ka ebaadekvaatse toitmise ikterus (*breast-feeding jaundice*), mille korral saab vastsündinu liiga vähe toitu ja see põhjustab ikteruse (1, 2). Kui vastsündinu ei saa piisavalt rinnapiima, siis väljaheite kogus ja bilirubiini väljaviimine väheneb ning suureneb bilirubiini tagasiimendumine sooles, mistõttu tekib mittekonjugeeritud hüperbilirubineemia. Sellisel juhul on iseloomulikuks ikterus, vähene uriini ja väljaheite kogus ning laps võtab kaalus vähe juurde. Hüperbilirubineemia põhjustab omakorda letargiat ja vastsündinud ei soovi süüa, mis jällegi vähendab bilirubiini väljaviimist kehast (1). Kui mittekonjugeeritud bilirubiini tase tõuseb liiga kõrgele, siis võib tekkida kernikterus (2, 7). Seega on oluline teha vahet, kas tegemist on rinnapiimaikterusega või ikterus on tekkinud, sest laps saab vähe süüa (vt tabel 2) (9). Ebaadekvaatse toitmise korral on vajalik imetamisnõustamine ja tuleb tagada, et laps saaks piisavalt süüa, kuna siis sool töötab ja bilirubiini viiakse kehast välja (1, 2). Fototeraapia on näidustatud ajalistel (üle 3 päeva vanustel) lastel, kui üldbilirubiini sisaldus on üle 300–350 µmol/l (16).

### SAPITEEDE ATREESIA

Sapiteede atreesia on harva esinev haigus, mis diagnoosi hilinemisel ja ravimata jätmisel võib түsistuda maksatsirroosi ja maksapuudulikkusega (17). Sapiteede atreesia tekkepõhjust täpselt ei teata, selle haiguse käigus tekib maksaväliste sapiteede põletik ja sapiteede obliteratsioon (18). Vastsündinute maksahaigustest esineb sapiteede atreesiat kõige sagedamini (12).

Sapiteede atreesiale on iseloomulik konjugeeritud hüperbilirubineemia, ajapikku muutub ka väljaheite heledaks ja uriin tumeks

**Tabel 2.** Rinnapiimaikteruse ja ebaadekvaatsest toitmisest põhjustatud ikteruse võrdlus (1)

	Ebaadekvaatsest toitmisest tekkinud ikterus	Rinnapiimaikterus
Algus	Esimesel elunädalal	Esimese elunädala lõpus või teisel elunädalal
Toitmine	Ebapiisav	Piisav
Kaal	Kaal langeb, vähe tuleb juurde	Piisav kaalutõus
Uriin	Vähene	Normaalne
Väljaheide	Vähene	Normaalne
Ohtlikkus	Tõsine probleem	Healoomuline
Ravi	Vajaduse korral fototeraapia	Ravi ei vaja, kui ei ületa ravipiiri
Kulg	Piisava toitmise korral laheneb	Laheneb ise 12 nädala jooksul
Rinnaga toitmine	Nõustamine, õige imetamistehnika korral sage imetamine	Jah

daks, kujuneb hepatomegalia, kuid muidu võib vastsündinu tunduda terve (12, 17). Sapiteede atreesiaga lapsele on vajalik teha Kasai operatsioon vanuses kuni 8 nädalat, et rajada sapi eritumiseks portojejuno-stoom ja sellega vältida maksakahjustuse süvenemist (3, 17, 18). Seega, sapiteede atreesia diagnoosi hilinemine halvendab lapse elu ja ravitulemi prognoosi (17), sest on tekkinud taaspöördumatu maksakahjustus ja last võib aidata vaid maksasiirdamine. Üle 50%-l juhtudest on lastel maksasiirdamise näidustuseks sapiteede atreesia (18). Sapiteede atreesiaga patsientidel esineb rasvlahustuvate vitamiinide A, D, E ja K defitsiiti, mille tõttu on vaja neid juurde manustada vahel ka pärast operatiivset ravi, kuna see ei pruugi alati täielikult taastada normaalset sapiteede funktsiooni (19).

### IDIOPAATILINE NEONATAALNE HEPATIIT

Idiopaatiline neonataalne hepatiit on sapiteede atreesia järel teine kõige sagedasem kolestaasi põhjus vastsündinutel. Selle haiguse põhjused ei ole teada, kuid riskiteguriteks võivad olla enneaegsus, komplikatsioonid raseduse ajal ja üsasisesed kasvuhäired. Tüüpiliseks maksabiopsia leiuks on hepatotsüütide suurerakuline transformatsioon ja põletik (12). Prognoos idiopaatilise neonataalse hepatiidi korral on väga hea, 75–90% juhtudest laheneb aasta jooksul (9, 12). Halva prognoosi näitajateks on hepatomegalia, ikterus, mis püsib üle

kuue kuu, akooliline väljaheide ja ulatuslik põletikuleid maksabiopsial (12).

## KUSETEEDE INFEKTSIOONID

Prolongeeritud ikteruse korral esineb kuse- teedepõletik umbes 1%-l vastsündinutest (20) ja peamisteks tekitajateks on *Esherichia coli*, *Klebsiella pneumoniae* ja *Proteus mirabilis* (21). Osas ravijuhendites on soovitatud prolongeeritud ikteruse korral rutiinsena teha ka uriini külv bakterite sedastamiseks (9, 22), kuid uriinikülvi rutiinne tegemine pole kulutõhus ning ka asümptomaatilise bakteruuriaga vastsündinutel võib külvis leiduda baktereid, aga neil laheneb see olukord ravita (20). Kuseteedepõletikku tuleks kahtlustada ja teha uriini külv, kui tekivad ka kaasnevad sümptomid nagu palavik, oksendamine, letargia ja laps ei taha enam süüa (20).

## KÄSITLUS PROLONGEERITUD IKTERUSE KORRAL

Umbes 40% vastsündinutest on 3.–4. elunädalal endiselt kollase jumega (7, 23, 24). Kuigi prolongeeritud ikteruse korral on sagedaseks põhjuseks rinnapiimaikterus (1, 3, 7), on oluline uurida kõiki prolongeeritud ikterusega vastsündinuid, et konjugeeritud hüperbilirubineemia ei jääks tähelepanuta, kuna tegemist võib olla hepatobiliaarse

haigusega, sealhulgas sapiteede atreesiaga (8, 11). Konjugeeritud hüperbilirubineemia pole kunagi healoomuline (1, 9) ja selle avastamisel peaks lapse edasi suunama lisauuringutele (7). Kunstlikul toidul oleval lapsel on suurem tõenäosus, et prolongeeritud ikterus on põhjustatud mingist haigusest (3).

Korralik anamneesi kogumine ja vastsündinu uurimine annavad palju infot prolongeeritud ikteruse võimalike põhjuste kohta (3). Kindlasti tuleb teha vereanalüüs, kõige olulisem on üldbilirubiini ja konjugeeritud bilirubiini taseme määramine (9, 22, 24). Tabelis 3 on täpsemalt välja toodud, mida tähele panna anamneesi kogumisel ja objektiivsel läbivaatusel ning milliseid laboratoorseid analüüse peaks esimesena tellima. Väljaheite värvuse jälgimiseks nii esmatasandi arstidele kui ka lapsevanematele on Children's Liver Disease Foundation (CLDF) välja töötanud infolehe „Yellow Alert. Stool chart“, mille abil on võimalik tuvastada, kas väljaheite värv võiks viidata haigusele (25). Haiglasse tuleks kohe suunata laps, kellel lisaks prolongeeritud ikterusele on üldseisund halvenenud (palavik, hingamisraskused, oksendamine, kahvatus), esineb hele väljaheide ja tume uriin või veritsus. Samuti on vaja ABCD (A – hingamisteed, B – hingamine, C – vereringe ja D – neuroloogiline staatus) algoritmi järgides hinnata, kas pole tegemist eluohtliku seisundiga (8).

Mittekonjugeeritud hüperbilirubineemia põhjuseks võib olla hemolüütiline aneemia. Selle avastamiseks on oluline teha kliinilise vere analüüs, võib esineda ka hepatosplenomegalia (8). Hemolüütiliste sündroomide korral on hemoglobiinisaldus väike ja retikulotsüütide arv suur, oluline on kindlaks teha ema ja lapse veregrupid ning uurida erütrotsüütide häirete suhtes (sh G6DP ensüümi uuring) (8, 9, 22). Mittekongjugeeritud hüperbilirubineemia põhjuseks võib olla veel ka sepsis, millele viitab üldseisundi häire (9). Sagedasimaks põhjuseks, kui haigused on välistatud, on rinnapiimaikterus, mida on käsitletud artiklis eespool (8).

Konjugeeritud hüperbilirubineemia korral tuleb manustada vastsündinule lisaks rasvlahustuvaid vitamiine A, D, E ja K, kuna tekib nende defitsiit (9, 26, 27). Rasvlahustuvate vitamiinide defitsiidi tõenäosus on suurem vastsündinutel, kelle üldbilirubiini

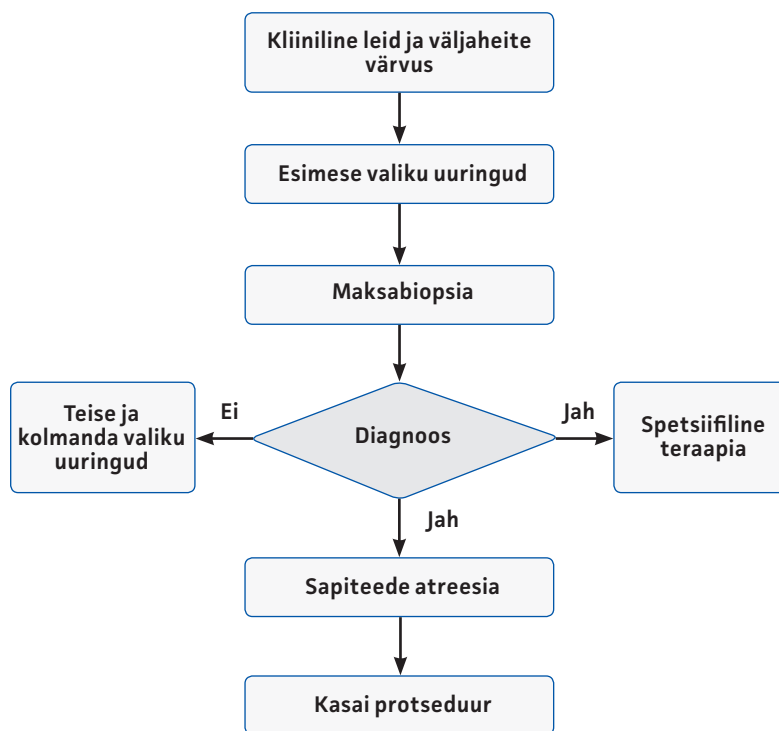
**Tabel 3.** Anamnees, objektiivne uurimine ja laboratoorsed analüüsid prolongeeritud ikteruse korral (8, 9, 22, 24)

Anamnees	Objektiivne uurimine	Laboratoorsed analüüsid
<ul style="list-style-type: none"> <li>Toitmine ja kaalu muutused</li> <li>Uriini ja väljaheite värvus</li> <li>Letargia ja teadvusseisund (unisis, ärkvelolek, käitumine)</li> <li>Krambid, ebanormaalsed liigutused</li> <li>Veritsus</li> <li>Perekondlik anamnees – vere- ja maksahaigused, metaboolsed häired, tsüstiline fibroos</li> <li>Antenataalne anamnees – ravimite tarvitamine, infektsioonid, veregrupp, ultraheli tulemused</li> </ul>	<ul style="list-style-type: none"> <li>Temperatuur, vererõhk, pulss, kapillaarne täituvus</li> <li>Kasvu ja kaalu muutused alates sünnist</li> <li>Kollasus</li> <li>Kahvatus</li> <li>Hüdratatsiooni tase</li> <li>Düsmorfsed tunnused</li> <li>Katarakt</li> <li>Hepatosplenomegalia</li> <li>Entsefalopaatia</li> <li>Petehhiad, purpura</li> <li>Kaasasündinud südamerikkele viitavad nähud</li> <li>Väljaheite ja uriini värvus</li> </ul>	<ul style="list-style-type: none"> <li>Konjugeeritud bilirubiin ja üldbilirubiin</li> <li>Kliinilise vere analüüs koos retikulotsüütide arvuga</li> <li>Veregrupi määramine emal ja vastsündinul ning Coombsi test</li> <li>Metaboolsed sõeluuringu- analüüsid, sh hüpootüreoosi sõeluuring</li> </ul>

tase on üle 3 mg/dl ehk 52 mikromol/l (27, 28). Konjugeeritud hüperbilirubineemia korral tuleks vastsündinu suunata eriarsti – Eestis neonatoloogi või laste gastroenteroloogi – konsultatsioonile ning teha edasine uurimine (vt joonis 1, tabel 4) (9).

### KOKKUVÕTE

Üle 14 päeva vanustel ikterusega vastsündinutel on tegemist prolungeeritud ikterusega, mille korral eristatakse mittekongjugeeritud ja kongjugeeritud hüperbilirubineemiat. Enamasti on tegemist mittekongjugeeritud hüperbilirubineemiaga, mis võib olla põhjustatud rinnapiimaikterusest. Rinnapiimaikterus on healoomuline nähtus ja laheneb spontaanselt. Rinnapiimaikterust saab diagnoosida alles siis, kui teised võimalikud prolungeeritud ikteruse põhjused on välisatud. Konjugeeritud hüperbilirubineemia korral tuleb patsient kiiresti edasi suunata lastearsti juurde, kuna tegemist võib olla sapiteede atreesiaga, mille korral on oluline varajane diagnoos ja ravi, mis parandab lapse edasist prognoosi.



Joonis 1. Konjugeeritud hüperbilirubineemia uurimine (9).

Tabel 4. Konjugeeritud hüperbilirubineemia korral tehtavad esimese, teise ja kolmanda valiku uuringud (9)

Esimese valiku uuringud	Teise valiku uuringud	Kolmanda valiku uuringud
Kliinilise vere analüüs	Orgaanilised ja aminohapped uriinis	Metaboolne diagnostika
Üldbilirubiin ja konjugeeritud bilirubiin	Aminohapped seerumist	Atsüülkarnitiini profiil (kliinilise kahtluse korral)
AST, ALAT, GGT ja ALP	Plasma ammoniaak ja laktaat	Sapphapped uriinis
Veregrupp ja Coombsi test	<i>Herpes simplex</i> 'i PCR (kliinilise kahtluse korral)	Väga pika ahelaga rasvhapped
fT4 ja TSH	A-hepatiidi IgM	Karüotüübi uuring
$\alpha_1$ -antitrüpsiini tase ja vajaduse korral fenotüüp	EBV ja adenoviiruse seroloogia	Lihaste/naha biopsia
Ferritiin	Enteroviirus roojast	Leukotsüütide ensüümid
Kolesterool ja triglütseriidid	Parvoviirus ja HHV6 PCR	Lühike sünaakteentest
INR/APTT/fibrinogeen	HIV	Transferrini isoelektriline fokuseerimine
Veresuhkur	Lüüsimba röntgeniülesvõte	Laktaadi sisaldus liikvoris
Kortisool	Kloriidide analüüs higist	Luuüdi uuring
Fenüülketonuuria ja hüpötüreoosi skriining	Oftalmoloogi konsultatsioon	
Uriinist CMV	Kaltsiumi/fosfaadi ja kreatiniini suhe uriinist	
Maksa ultraheli		
Emal toksoplasma, süüfilise, <i>Rubella</i> ja B-hepatiidi analüüsid		

AST – aspartaadi aminotransferaas; ALAT –alaniini aminotransferaas; GGT – gammaglutamüüli transferaas; ALP – aluseline fosfataas; fT4 – vaba türoksiin; TSH – türeotropiin; INR – protrombiini aeg; APTT – aktiveeritud osalise tromboplastiini aeg; CMV – tsütomegaloviirus; PCR – polümeraasi ahelreaktsioon; HHV6 – herpesviirus 6; HIV – inimese immuunpuudulikkuse viirus.

<sup>1</sup> student, Faculty of Medicine, University of Tartu, Estonia

Correspondence to: Karolin Riips  
karolin.riips@gmail.com

Supervisor: Heili Varendi – Children's Clinic, Tartu University Hospital, Tartu, Estonia

Keywords: prolungeeritud neonataalne ikterus, rinnapiimaikterus

## SUMMARY

### Prolonged neonatal jaundice and its management

Karolin Riips<sup>1</sup>

During the first week of life newborns often have physiological jaundice that should disappear by the end of the second week in term babies; preterm babies may have physiological jaundice until the end of the third week. Persisting jaundice may indicate serious underlying causes. Prolonged neonatal jaundice occurs in 15-30% of newborns and is often due to breast milk jaundice which is a benign condition. All newborns with prolonged jaundice should be observed and before diagnosing breast milk jaundice all the other possible pathological causes should be ruled out. When observing babies with jaundice it is important to determine the level of conjugated and unconjugated bilirubin. Conjugated hyperbilirubinemia may be a sign of a serious condition that manifests with cholestasis, for example, biliary atresia, in which the outcome for the newborn is greatly influenced by the age of the child at the time of the Kasai procedure.

## KIRJANDUS

1. Preer GL, Philipp BL. Understanding and managing breast milk jaundice. *Archives of Disease in Childhood. Arch Dis Child Fetal Neonatal Ed* 2011;96:461–6.
2. Alex M, Pierrynowski Gallant D. Toward Understanding the Connections Between Infant Jaundice and Infant Feeding. *J Pediatr Nurs* 2008;23:429–38.
3. Ratnavela N, Kevin Ivesb N. Investigation of prolonged neonatal jaundice. *Cur Paediatr* 2005;15:85–91.
4. Sedlaka TW, Salehb M, Higginsonb DS, Paulb BD, Julurib KR, Snydera SH. Bilirubin and glutathione have complementary antioxidant and cytoprotective roles. *PNAS* 2009;106:5171–6.
5. Shahab MS, Kumar P, Sharma N, Narang A, Prasad R. Evaluation of oxidant and antioxidant status in term neonates: a plausible protective role of bilirubin. *Mol Cell Biochem* 2008;317:51–9.

6. Weinberger B, Archer FE, Kathiravan S, et al. Effects of Bilirubin on Neutrophil Responses in Newborn Infants. *Neonatology* 2013;103:105–11.
7. Chung Wai M, How C. When babies turn yellow. *Singapore Med J* 2015;56:599–603.
8. Wells L. Notthingam Children's Hospital Guideline. Prolonged Neonatal Jaundice 2013.
9. Chin S, Mouat S. Starship Children's Health Clinical Guideline. Jaundice - investigation of prolonged neonatal jaundice 2010.
10. Kumar Banakar M, Subbarayana A. A study of prolonged jaundice screen in healthy term babies. *Indian J Clin Biochem* 2008;23:286–9.
11. Wadhwa N, Sibal A. Prolonged neonatal jaundice. *Apollo Medicine* 2007;4:93–7.
12. Gilmour SM. Prolonged neonatal jaundice: When to worry and what to do. *Paediatr Child Health* 2004;9:700–4.
13. Uras N, Tonbul A, Karadag A, Dogan DG, Erel O, Tatli MM. Prolonged jaundice in newborns is associated with low antioxidant capacity in breast milk. *Scand J Clin Lab Invest* 2010;70:433–7.
14. Apaydin K, Ermis B, Arasli M, Tekin I, Ankarali H. Cytokines in human milk and late-onset breast milk jaundice. *Pediatr Int* 2012;54:801–5.
15. Tuzun F, Kumral A, Duman N, Ozkan H. Breast milk jaundice: effect of bacteria present in breast milk and infant feces. *JPGN* 2013;56:328–32.
16. American Academy of Pediatrics. Subcommittee on hyperbilirubinemia. Management of Hyperbilirubinemia in the Newborn Infant 35 or More Weeks of Gestation. Clinical practice guideline. *Pediatrics* 2004;114:297–316.
17. Uras N, Tonbul A, Karadag A, Dogan DG, Erel O, Tatli MM. Prolonged neonatal jaundice and the diagnosis of biliary atresia: a single-center analysis of trends in age at diagnosis and outcomes. *Scand J Clin Lab Invest* 2010;70:433–7.
18. Luts K. Sapiteede atreesia tõttu teostatud elusdoonori maksa transplantatsioon lapsel. Ülevaade ja haigusjuhu kirjeldus. *Eesti Arst* 2009;88(Lisa4):77–80.
19. Dong R, Sun S, Liu X-Z, Shen Z, Chen G, Zheng S. Fat-soluble vitamin deficiency in pediatric patients with biliary atresia. *Gastroenterol Res Pract* 2017;2017:1–6.
20. Steadman S, Ahmed I, McGarry K, Rasiah SV. Is screening for urine infection in well infants with prolonged jaundice required? Local review and meta-analysis of existing data. *Arch Dis Child* 2016;101:614–9.
21. Pashapour N, Nikibakhsh AA, Golmohammadlou S. UTI in term neonates with prolonged jaundice. *Urol J* 2007;4:91–4.
22. Rennie J, Burman-Roy S, Murphy MS. Neonatal jaundice: summary of NICE guidance. *BMJ* 2010;340:1190–2.
23. Hannam S, McDonnell M, Rennie JM. Investigation of prolonged neonatal jaundice. *Acta Paediatrica* 2000;89:694–7.
24. Ives NK. Management of neonatal jaundice. *Paediatr Child Health* 2011;21:270–6.
25. Children's Liver Disease Foundation. Stool Chart. 2006. <https://www.childliverdisease.org/wp-content/uploads/2018/01/Yellow-Alert-Stool-Chart-Bookmark.pdf>.
26. Shneider BL, Magee JC, Bezerra JA, et al. Efficacy of fat-soluble vitamin supplementation in infants with biliary atresia. *Pediatrics* 2012;130:607–14.
27. Shen YM, Wu JF, Hsu HY, et al. Oral absorbable fat-soluble vitamin formulation in pediatric patients with cholestasis. *JPGN* 2012;55:587–91.
28. Venkat VL, Shneider BL, Magee JC, et al. Total serum bilirubin predicts fat-soluble vitamin deficiency better than serum bile acids in infants with biliary atresia. *J Pediatr Gastroenterol Nutr* 2014;59:702–7.