

## Millal mõelda raputatud lapse sündroomile: kirjanduse ülevaade ning haigusjuhu kirjeldus

Inga Talvik<sup>1</sup>, Mare Lintrop<sup>2</sup>, Tuuli Metsvaht<sup>3</sup>, Tiina Talvik<sup>1</sup> –TÜ Kliinikumi <sup>1</sup>lastekliinik, <sup>2</sup>radioloogiateenistus, <sup>3</sup>anestesioloogia- ja intensiivravi kliinik

korduv väärkohtlemine, ajukahjustus, luumurrud

**Eesti andmetel on laste väärkohtlemine sage: 40,5 juhtu 100 000 alla aastase lapse kohta. Lapsi väärkoheldakse sageli korduvalt. Haigusjuhu kirjeldamise eesmärk on juhtida tähelepanu õigeaegse ja täpse diangoosi vajadusele, et ära hoida korduvat väärkohtlemist.**

Raputatud lapse sündroom (RLS) (ingl *shaken baby syndrome*) ehk väärkohtlemisel tekitatud traumaa-tiline ajukahjustus (*inflicted traumatic brain injury*) või ka mitte-õnnetusjuhtumi tagajärjel tekkinud ajukahjustus (*non-accidental brain injury*) on kirjanduse andmetel sage haigestumise ning suremise põhjus lastel (1). Kochanek kaasautoritega rõhutab, et raputatud lapse sündroom on sagedasim surma põhjus alla 2aastastel lastel (2). Vaatamata sellele, et Gutchkeltch (3) ja Caffey (4) kirjeldasid RLSi juhtumeid meditsiinikirjanduses juba vastavalt 1971. ja 1972. aastal, diagnoositi Eestis esmane RLS-juhtum alles 1999. aastal. Sellele diagnoosile järgnenud katseuring kinnitas selle imikute väärkohtlemise vormi esinemist ka Eestis (5).

RLSi esinemissagedus aastas on eri maades ja eri uuringute tulemuste alusel väga erinev: alates 21 juhust Šotimaal (6) kuni 29,7 juhuni Põhja-Carolinas 100 000 alla aastase lapse kohta (7). Eestis korraldatud prospektiivse uuringu andmetel oli RLSi sagedus 40,5 juhtu 100 000 alla aastase lapse kohta aastas (8).

RLS on laste väärkohtlemise vorm, mis on põhjustatud lapse ägedast raputamisest. Valandavaks teguriks on tavaliselt lapse nutt, mis „ületab” lapsevanema/hooldaja talvuspääri. Ka meie uuritud RLS-rühmas (5) olid kõik lapsevanemad korduvalt pöördunud arsti poole, kaevates lapse ülemäärast nuttu. Raputamisele on iseloomulik kahjustuste triaad: aju-, silma- ja skeletikahjustused (9). Nimetatud triaadist on kõige sagedasemad

silmakahjustused (tavaliselt võrkkesta verevalumid): 50–100%-l juhtudest (10). Skeletikahjustusest esinevad tavaliselt pikkade toruluude metafüsaarsed ja roiete posterolateralsed murrud, mida kirjeldatakse 10–30%-l juhtudest (11). Kõige sagedamini esinevaks ajukahjustuseks on koljusisesed verevalandused (9). Erinevates uuringutes on leitud subduraalseid hemorraagiasid (93%-l juhtudest), mis sageli on kroonilised, ning subarahnoidaalset hemorraagiat (16%-l juhtudest) ja ajuturset (44%-l juhtudest) (10, 12). Harvem on kirjeldatud kontusioonikoldeid, epiduraalset hemorraagiat ja vaskulaarset infarkti (10, 12). 12–30% (RLS) lastest sureb ägedas perioodis (6, 8, 13).

RLSi põdenud laste ravi kaugtulemuste uuringud on näidanud, et nendel lastel on hilisemas elueas palju terviseprobleeme, eeskätt vaimse arenguga seondult. Mõnede autorite väitel on kõik ellujääjad (100%) psühhomotoorse arengu häiretega (1). Ka meie kaugtulemuste uuringu andmetel olid 91%-l ellujäänutest hilisemas elueas psüühika- ja arenguhäired (14).

Haigusjuhu kirjelduse eesmärgiks on juhtida veel kord tähelepanu RLSi varase diagnoosimise tähtsusele.

### Haigusjuhu kirjeldus

3kuune poisilaps hospitaliseeriti erakorralise haigena esmaspäeva öösel vastu teisipäeva teadvushäire ja korduvate krampide tõttu Tartu Ülikooli Kliinikumi lasteintensiivravi osakonda. Patsient oli

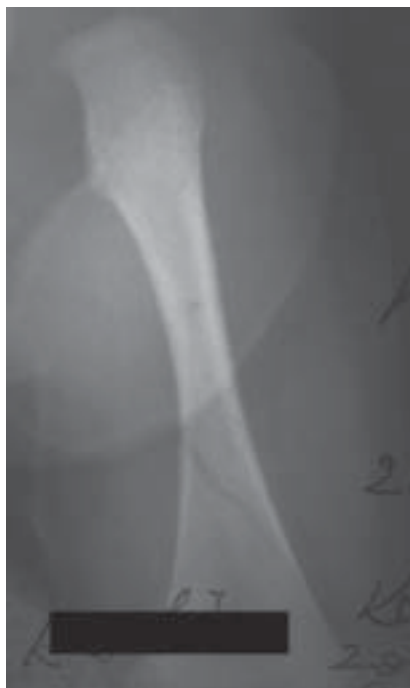eelmisel päeval korduvalt oksendanud, samal päeval krampide tõttu hospitaliseeritud maakonna haiglas. Sinna saabudes oli imik keskmise raskusega seisundis, erutatud ning viril ja ta suunati edasi kliinikumi lasteintensiivravi osakonda. Teadvushäire ja sagedaste krampide tõttu laps intubeeriti intensiivravi osakonnas ning ta viidi juhitavale hingamisele. Esialgul jäi kahtlus neuroinfektsiooni suhtes, kuid liikvori analüüs ei kinnitanud seda. Jäi aga võimaliku ajuhemorraagia kahtlus. Intensiivravi osakonnas 7 tundi pärast hospitaliseerimist krambihoo kordus ning kompuutertomograafia (KT) ajust kinnitas traumaatilise subduraalse hematoomi (SDH) ja ajuturse olemasolu ning vasaku parietaalluu ja temporaalluu fraktuuri (vt jn 1,4). SDH ei põhjutanud ajustruktuuride nihet ega vajanud kirurgilist ravi. Silmapõhjad reetina hemorraagiaid ei ilmnenud. Patsient vajus kopsude kunstlikku ventilatsiooni 4 päeva. Pärast seisundi stabiliseerumist 7. ravipäeval toodi laps üle neuroloogia osakonda: ta oli teadvusel, pilgu-

kontakt lühiajaline, esinesid märgatav lihastoonuse tõus ja elavad kõõlusperiostaalrefleksid  $D > S$  ning kahepoolded positiivsed Babinski refleksid. Lapsel uuriti täiendavalt verehübimisinäitajaid, et välistada teised ajuhemorraagiaid põhjustavad haigusseisundid.

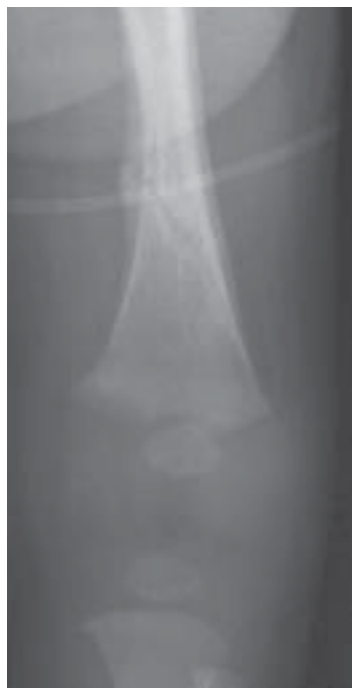Anamneesi täpsustamisel selgus, et patsient oli viibinud maakonna haiglas uuringul ca 3 nädalat enne hospitaliseerimist kliinikumi. Vanemad pöörusid arsti poole kaebusega, et laps hoiab vasemat jalga, ei taha seda liigutada, jala katsumisel hakkab nutma. Nende kaebuste tõttu tehti röntgeniülesvõtte vasemast jalast ning (vanemate andmetel) hinnati luud terveks. Hilisemal röntgeniülesvõtete ülevaatusel kliinikumis tuvastati vasema reieluu diafüüsi distaalse kolmandiku spiraalmurd (vt jn 2). Võimalike muude skeletivigastuste avastamiseks tehti ka jäsemete röntgenogrammid ja rindkere ülesvõtte, kuid teisi luumurde ei esinenud. Vasaku reieluu fraktuur oli kordusülesvõttel paranemistunnustega, mis on iseloomulikud 2–3 nädala vanusele



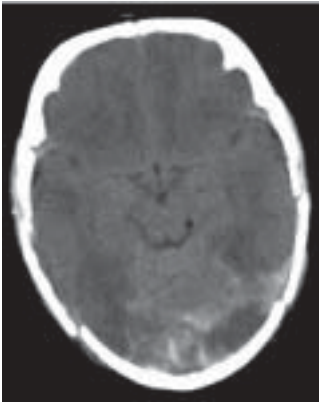
**Joonis 1. KT-uuring: fraktuur parietaalsel, puuduv pehmetoe turse viitab mitme nädala vanusele muutusele.**



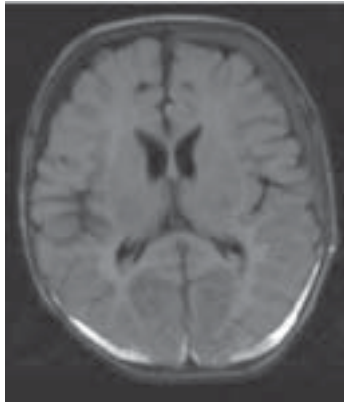
**Joonis 2. Esmane ülesvõtte vasakust reiest: näha vasaku reieluu diafüüsi alumise kolmandiku fraktuur.**



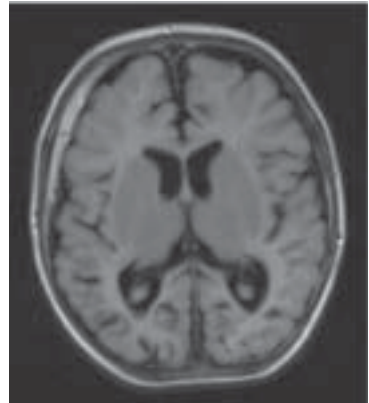
**Joonis 3. Kordusülesvõtte vasakust reiest 3 nädala möödumisel: paranenud fraktuur.**



Joonis 4. KT hospitaliseerimisel.



Joonis 5. MRT nädal pärast hospitaliseerimist.



Joonis 6. MRT 4,5 kuu möödudes.

traumale (vt jn 3). Esmase KT-uuringuga (vt jn 4) võrreldes nädal aega hiljem tehtud magnetresonantstomograafia (MRT) uuringul oli ajuturse taandunud, liikvoriruumid laienemistendentsiga ja eristatavad erineva vanusega SDHd (vt jn 5). Bilateralsed infratentoriaalsed ja parietooksipitaalsed subakuutsed SDHd on kuni ühe nädala vanused, vasakul temporaalsel asuv hematoom on üle kahe nädala vana. Hematoomide erinev vanus on iseloomulik vägivaldast põhjustatud korduvatele traumadele. Neli ja pool kuud hiljem tehti lapsel dünaamika hindamiseks ajust uus MRT-uuring, kus on näha liikvoriruumide laienemine, valgeaine mahu vähenemine parieto-okspitaalsagarates ja kroonilised subduraalsed hematoomid (vt jn 6). Lapse psühhotoorne areng pärast traumat on hilinenud: 1 aasta 7 kuuselt laps seisab toe najal, iseseisvalt ei kõnni. Esineb hemiparees, vaimne areng ei vasta eale (18 kuu vanuses vastas areng 12. kuule). Epilepsia (fokaalsed hood) tõttu, mis diagnoositi 4 kuu vanuses, 1 kuu pärast RLSi, on määratud antiepileptiline ravi, millega krambid on kontrolli all.

Haigusjuhu kirjeldamise eesmärgiks on juhtida tähelepanu varase ning õigeaegse diagnoosi olulisusele. Kirjeldatud lapse puhul oli tegemist korduva väärkohtlemisega, esimesel korral tekkis reieluufraktuur, teisel korral kujunes SDH ning massiivne ajukahjustus, millega laps sattus meie haiglasse. Kahetsusväärne on, et väärkohtlemise tagajärjed diagnoositi alles siis, kui kujunes ajukahjustus ning

laps vajab intensiivravi. Kui maakonnahaiglas tehtud röntgenuuringut oleks õigesti interpreteeritud ning oleks esitatud küsimus, kuidas saab ca 1-kuusel lapsel tekkida reieluu spiraalmurd, oleks ehk sotsiaaltöötajad ja meedikud ühistööna suutnud ära hoida hilisema ajukahjustuse tekke, mille tagajärg lapse edasisele arengule on tunduvalt traagilisem.

Riskiperede äratundmine ja õigeaegne abistamine vähendab RLSi esinemissagedust, mis on eriti tähtis meie väikese sündimuse juures, kus iga laps ja tema elukvaliteet on väga olulised nii lapsele endale kui ka ühiskonnale.

### Kokkuvõte

Arvestades Eestis esinevat väärkohtlemise suurt sagedust ja sellest tulenevat suurt RLSi sagedust ning laste vanust (kõik lapsed kuuluvad alla 1-aastaste vanuserühma), on meditsiini- ja sotsiaaltöötajatel äärmiselt suur vastutus vältida järgmist väärkohtlemise episoodi, mis sageli viib taaspöördumatu ajukahjustuse tekkeni. Ülioluline on ära tunda riskipered, et RLSi ennetada. Niisama oluline on ära tunda ja diagnoosida esmased väärkohtlemisele viitavad märgid (käsitletud juhul reieluu spiraalmurd) ning kohe neile adekvaatselt reageerida. Ainult nii võime vähendada RLSi esinemissagedust Eestis.

### Tänuavaldus

Täname peret uuringus osalemise eest. Tööd on toetanud GARLA 6627 ja TARLA 2695.

## Kirjandus

1. Makaroff KL, Putnam FW. Outcomes of infants and children with inflicted traumatic brain injury. *Dev Med Child Neur* 2003;45:497–502.
2. Kochanek PM, Berger RP, Margulies SS, Jenkins LW. Inflicted childhood neurotrauma: new insight into the detection, pathobiology, prevention, and treatment of our youngest patients with traumatic brain injury. *J Neurotrauma* 2007;24(1):1–4.
3. Guthkelch AN. Infantile subdural haematoma and its relationship to whiplash injuries. *BMJ* 1971;2:430–1.
4. Caffey J. On the theory and practice of shaking infants. *American Dis Child* 1972;124:161–9.
5. Talvik I, Vibo R, Metsvaht T, et al. Raputatud lapse sündroom. *Eesti Arst* 2002;81(1):23–9.
6. Jayawant S, Rawlison A, Gibbon F, et al. Subdural hemorrhages in infants: population based study. *BMJ* 1998;317:1558–61.
7. Morad Y, KimYM, Armstrong DC, et al. Correlatation between retinal abnormalities and intracranial abnormalities in the shaken baby syndrome. *Am J Ophthalmol* 2002;134:354–9.
8. Talvik I, Metsvaht T, Leito K, et al. Inflicted traumatic brain injury (ITBI) or shaken baby syndrome (SBS) in Estonia. *Acta Paediatrica* 2006;95:799–804.
9. Morad Y, Avni I, Capra L, et al. Shaken baby syndrome without intracranial hemorrhage on initial computed tomography. *J Am Assoc Pediatr Ophthalmol Strabismus* 2004; 8; 6:521–7.
10. Kivlin JD, Simons KB, Lazoritz S, Ruttum MS. Shaken baby syndrome. *Ophthalmology* 2000;107:1246–54.
11. Kocher MS, Kasser JR. Orthopaedic aspects of child abuse. *J Am Acad Orthop Surg* 2000;8:10–20.
12. Keenan HT, Runyan DK, Marshall SW, et al. A population-based study of inflicted traumatic brain injury in young children. *JAMA* 2003;290(5):621–6.
13. Barlow KM, Minns RA. Annual incidence of shaken impact syndrome in young children. *Lancet* 2000;356:1571–2.
14. Talvik I, Männamaa M, Jüri P, et al. Outcome of infants with inflicted traumatic brain injury (shaken baby syndrome) in Estonia. *Acta Paediatrica* 2007. (vastu võetud avaldamiseks)

## Summary

### When should one think about inflicted brain injury: a literature overview and a case report.

Inflicted brain injury or shaken baby syndrome is one of the major causes of mortality and morbidity in paediatric population. Estimation of the incidence of this particular form of child abuse is difficult as not all children are admitted to hospital. The incidence of SBS in different studies has varied from 21/100 000 in Scotland (3) to 29.7/ 100 000 in North Carolina (4). In a prospective population-based study carried out in paediatric units in Scotland during 1998 shaken impact syndrome was established with an annual incidence of 24.6 per 100 000 children younger than 1 year. In Estonia the incidence is 40.5 per 100 000 children under 1 year of age.

We describe a 3-month-old boy admitted to our hospital due to subdural haemorrhage. The history revealed that the child has been investigated with suspected trauma 3 weeks earlier. X-ray was done but as the metaphyseal fracture of the left femur was misdiagnosed, it was not reported. MRI investigation showed two subdural haematomas possibly inflicted on different occasions with a 1-week intervals. Conservative treatment was prescribed.

We encourage all medical personnel to be very careful not to miss possible child abuse cases.

inga.talvik@kliinikum.ee