

Transitoorne epileptiline amneesia

Kristiina Rannikmäe¹,
 Mark Braschinsky^{1,2}, Maarika Liik^{1,2},
 Ülla Linnamägi^{1,2} – ¹TÜ Kliinikumi
 närvikliinik, ²TÜ närvikliinik

Võtmesõnad: epilepsia, amneesia, mälu, dementsus

Mööduva mäluhäire võimalikke põhjusi on palju. Isoleeritud transitoorse amneesia episoodid võivad olla ka epilepsia kliiniliseks väljenduseks. Kirjanduses on selle kohta kasutusel termin transitoorne epileptiline amneesia (TEA). TEA-le on iseloomulikud hilisemas eas algavad lühikese kestusega, sagedased ning tihti ärkamisel tekkivad mööduvad mäluhäired. Enamusel TEA-patsientidel (70%) esineb amnesiaatakkide kõrval ka teisi temporaalsagara lähtega epileptilisi avaldusi, kuid mööduv amneesia on ainsaks epilepsia kliiniliseks väljenduseks umbes kolmandikul TEA-patsientidel. TEA on kliiniliselt oluline probleem, kuna korrektse diagnoosi korral on esinevatele mäluhäiretele olemas tõhus põhjuslik ravi. Artiklis on kirjeldatud TEA haigusjuhtu vanemal naisterahval, kelle probleemiks olid 2 aasta jooksul esinenud nn mäluhäired, mis häirisid patsienti oluliselt ning millele ei oldud seni põhjust leitud.

Mäluhäired on eriti vanemaealiste inimeste hulgas sagedane probleem, millega puutuvad kokku paljude erialade arstid. Diferent-

siaaldiagnostiliselt tuleb mõelda erinevatele põhjustele. Samas on probleemi adekvaatne käsitlemine ja korrektse diagnoosi püstamine igal konkreetsel juhul oluline, kuna sellest sõltub haiguse edasine kulg ning ravivõimalused.

HAIGUSJUHTU KIRJELDUS

62aastane naine suunati neuroloogi konsultatsioonile mäluhäirete tõttu: kahtlustati algavat neurodegeneratiivset haigust. Patsiendi enda seletuste järgi oli tegemist olnud lühema- või pikemaajaliste mäluhäire perioodidega, millest sai ta teada situatsioonina näinud ja kirjeldanud lähedaste kaudu. Ise ta neid episooide ega oma tegevust sel perioodil ei tajunud ega mäletanud. Näiteks võib tuua juhtumi, kui ta oli külastanud oma endist töökohta, viinud sinna kooke ja kolleegidega kohvi joonud, mäletamata pärast seda ise.

Intervjueerides lähedasi, selgus, et hoogude kestus varieerus mõnest minutist mõne tunnini. Hoo ajal käituvat patsient tavaliselt normaalselt, kuid oli esinenud juhtumeid, kus tegutsemine oli mõnevõrra häiritud, näiteks avas ta vale võtmega ust. Lisaks eelmainitud hoogudele kirjeldas patsiendi abikaasa ka teist tüüpi lühikese kestusega hoogusid, mille ajal patsient tardus, jäi ühte punkti vaatama, kõne oli häiritud ja/või rääkis valede sõnadega. Seesugused hood kestsid alla minuti ja esinesid abikaasa sõnul peaaegu iga päev. Ka neid hooge patsient ise ei tajunud ja mälujälg neist hetkedest puudus. Mõlemat tüüpi hood algasid ja lõppesid ilma kaasuvate, eel- või järelsümptomiteta.

Anamnees. Eelmainitud kaebused esinesid patsiendil juba 2 aasta vältel ja olid alanud suurema mäluaotusega, mis seisnes selles, et haige ei mäletanud äkki enam oma isikuandmeid, ei tundnud ära lähedasi ja tuttavaid ning pidi selle info uuesti õppima (seda on võimalik interpreteerida kui isikuidentiteedi kadu).

Hood esinesid alguses harvemini, kuid muutusid järjest sagedasemaks. Teadaolevalt esinesid diagnoosimisprotsessi ajal hood sagedusega umbes kord kuus.

Umbes 5 aastat tagasi oli patsiendil diagnoositud arteriaalset hüpertensiooni, mille raviks ta tarvitas regulaarselt kõrgvererõhktõve ravimeid. Hooti esinevate peavalude korral tarvitas ta aspiriini- ja kofeiinitablette ning unehäirete tõttu diasepaami 5 mg ja zopiklooni $\frac{1}{4}$ 7,5 mg tablettist enne magama minemist.

Eluanamneesist selgus, et patsient oli jäänud üldinfektsiooni tõttu töövõimetuslehele ning mingil põhjusel tööle ei naasnudki, vaid jäi pensionile. Kuna puudus ammen-dav info tema tööga hakkamasaamise kohta, tekkis põhjendatud kahtlus, et töölt kõrvalajäämise põhjus võis olla toimetulematus. See teadmine oleks oluline neurodegeneratiivse dementsuse diagnoosimisel. Töölt eemaleajamine oli vahetult eelnenud kaebuste tekkele. Samale ajale langes ka lähedase inimese kaotus perekonnas.

Objektiivne leid. Patsiendiga suhtlemine oli adekvaatne, ta oli orienteeritud nii ajas, kohas kui ka situatsioonis. Esines ärevussümptomeid ja pahurat-süüdistavat suhtumist nii abikaasasse kui ka arstidesse, kes patsiendi meelest teda piisavalt tõsiselt ei võtnud ja ta probleemile siiani lahendust ei olnud leidnud. Patsiendi põhiprobleemiks oli mure, et tal on algamas dementsus.

Läbivaatusel neuroloogilisi ärajäämanähte ei esinenud. Ta oli somaatilisel terve ja põhianalüüsides kõrvalkaldeid ei ilmnenud. Esialgse arvamuse kohaselt esines patsiendil depressioon.

Kliiniline arutus ja tehtud uuringud. Kuna tegemist oli hoogudena esinenud mä-

luhäirega, siis mõeldi ka selle võimalikule epileptilisele geneesile. Elektroentsefaloograafiline (EEG) rutiinne uuring epileptilist aktiivsust ei sedastanud.

Põhikaebuseks olnud mäluhäire esmasel skriiningtestimisel kinnitust ei leidnud. Ei ilmnenud ka teisi kognitiivseid häireid (kõnehäiret, tegutsemisoscuse häiret jms). Seetõttu suunati patsient kognitiivse profiili täpsustamiseks neuropsühholoogilisele uuringule, kus ilmnnes mõõdukalt häiritud sooritustase mõnedes kõrgeima närvitalitluse valdkondades, näiteks tähelepanutestides, verbaalse info meelespidamises ja täidesaatvates funktsioonides. See info ei välista ega kinnita neurodegeneratiivse haiguse võimalikkust. Seetõttu kutsus neuropsühholoog patsiendi tagasi testimisele aasta pärast, et hinnata kognitiivse seisundi edasist kulgu.

Haigel esinenud ärevus ja depressioon, vähesed otsmikusagara kahjustusele viitavad täidesaatvate funktsioonide häired ning hootised mäluhäired viisid mõtte ka ekspansiooni võimalusele, eeskätt otsmikusagaras. Arteriaalne hüpertensioon riskitegurina anamneesis võib põhjustada vaskulaarset ajukahjustust, k.a lakunaarseid infarkte, mis lokaliseerudes strateegiliselt olulistes piirkondades (nt talamuses või otsmikusagara frontobasaalses osas), võivad põhjustada mäluhäiret. Seetõttu valiti visualiseerimis-meetodiks pea MRT-uuring, mis haiguslike muutusi ajus esile ei toonud.

Mõeldes võimalikele transitoorsetele isheemilistele atakkidele, tehtud ka kaelavere-soontest Doppleri ultraheliuuring, mis oli patoloogiata.

Kuna abiuurimismeetodid haiguslike muutusi ajus ei sedastanud, jäi kahtlus neurodegeneratiivse protsessi suhtes. Selle kinnitamiseks/välistamiseks planeeriti peaaegu üksik-footon-emissioon-kompuutertomograafiline perfusiooniuring, kus esinevad muutused juba neurodegeneratiivse dementsuse prekliinilises ja varajases staadiumis. Selle uuringu tulemusel ajus hüpoperfusiooni ei ilmnenud. Seega oli ka neurodegeneratiivne haigus kui mäluhäire põhjus praktiliselt välistatud.

Diferentsiaaldiagnostiliselt mõeldi veel depressioonile ja dissotsiativsele amneesiale. Mõlemad on välistamisdiagnoosid ning tulid kõne alla ka antud juhul pärast kõikide muude orgaaniliste haiguste välistamist.

Haige edasist uurimist kergendas aga juhus, kui arstil õnnestus näha ühte alla minuti kestnud hoogu, mille sarnast oli kirjeldanud ka abikaasa. Nüüd oli ilmne, et juhtivaks diagnoosihüpooteesiks on epilepsia, vaatamata normileiule tavalisel interiktaalsetel ehk hoogudevahelisel EEG-uuringul. Seega osutus vajalikuks hospitaliseerimine TÜ Kliinikumi neuroloogia osakonda videotelemeetriliseks EEG-uuringuks. Videotelemeetrilise jälgimise ajal tarvitas patsient vaid kõrgvererõhktõve ravimeid. 4päevase videotelemeetrilise EEG-uuringu tulemusena registreeriti ärkvelolekule tüüpilise normaalse põhirütmi foonil 4 kompleksset fokaalset hoogu võimaliku lähtekohaga vasakult temporaalsagarast (vt jn 1). Hoo ajal patsiendi tegevus katkes: ühel juhul vajus ajakiri käest, teisel juhul katkes haige kõne, ta vaatas fikseeritud pilguga ühte punkti. Teadvuse seisundit hoo ajal oli raske hinnata, kuna tegu oli vaatlusel raskesti eristatava lühiajalise (umbes 15–28 sekundit) hooga, mille ajal uuringuõed kognitiivset testimist teha ei jõudnud. Hoo järel oli patsient kohe adekvaatselt kontaktne, igati orienteeritud. Hoogude suhtes esines patsiendil amneesia.

Kokkuvõtvalt. Videotelemeetrilise EEG-uuringu ajal patsiendil esinenud hoogude kliiniline pilt ning interiktaalne ja iktaalne EEG-leid kinnitasid komplekssete partiaalsete epileptiliste hoogude esinemist, mille võimalik lähtekoht on vasakul temporaalsagaras.

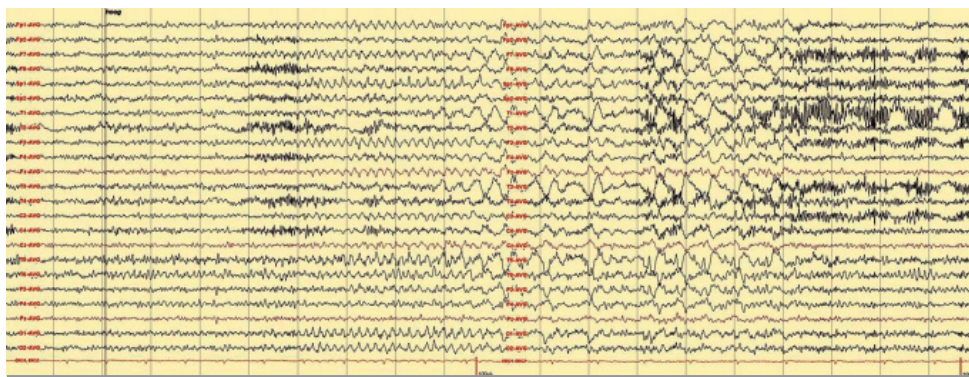
Diagnoos. Kirjeldatud juhul olid täidetud transitoorse epileptilise amneesia (TEA) diagnoosikriteeriumid (vt allpool). TEA-ga kaasnesid ka kompleksed partiaalsed hood. Kaasuvana diagnoositi mõõdukat depressiooni, mis samuti võiks eelmainitud neuropsühholoogilistes testides ilmnenud sooritushäiret.

Ravi. Patsiendile ordineeriti pikatoimelist karbamasepiini annuses 300 mg kaks korda ööpäevas. Mõõduka depressiooni raviks soovitati tianeptiinnaatriumi 12,5 mg x 3. Pärast ravi alustamist kuuekuulise jälgimisperioodi vältel hood ei kordunud.

ÜLEVADE

Paljud autorid on rõhutanud, et mõõduva amneesia episoodid võivad olla mõnikord isegi ainsaks epilepsia kliiniliseks väljenduseks (1–6). Nende mõõduvate amneesiaepisoodide tähistamiseks on kasutatud erinevaid termineid:

- iktaalne amneesia (3),



Joonis 1. Väljavõte videotelemeetrilisest uuringust. Tegevuse katkemise ja amneesia episoodi ajal registreeritud hooaegne EEG. Ilmestub kasvava amplituudiga iktaalne rütmiliste teetalainete aktiivsus vasakul frontotemporaalsel ja sellele järgnev suurema amplituudiga rütmiline deltalainete aktiivsus vasakul temporaalsel.

- epileptiline amneesia (3),
- puhtalt amnestilised hood (7),
- epileptilised amnestilised atakid (1),
- transitoorne epileptiline amneesia (TEA) (8).

Artiklis on kasutatud mõistet TEA, kuna selles kajastub kõige paremini haiguse kliinilise väljenduse sisu.

KLIINILINE PILT

TEA-le on iseloomulikud hilisemas eas algavad lühikese kestusega, sagedased ning tihti ärkamisel tekkivad mööduva amneesia episoodid (3, 6). Keskmine iga sümptomite ilmnemisel on 62–65 aastat (3, 6). Hoogude sagedus varieerub, episoodide kestus on samuti erinev: on kirjeldatud alla minuti, kuid ka päevi kestvaid hoogusid. 70%-l patsientidest on tüüpilise hoo kestus alla ühe tunni (6). Amneesiaepisood algab äkki ning patsiendid küsivad näiteks hoo ajal korduvalt samu küsimusi, mis on iseloomulik mälu kaotusele viitav sümptom (3, 6). Tüüpilise episoodi ajal on häiritud nii anterograadne kui ka retrograadne mälu (3). Muu vaimutegevuse säilimisele viitab see, et hoo ajal suudavad nad lahendada keerulisi sihipäraseid ülesandeid ja adekvaatselt vestelda. Anterograadne amneesia on tihti osaline, nii et patsient võib ka episoodi mäletada (3, 6).

Enamusel TEA-patsientidel (70%) esineb transitoorsete amnesiaatakkide kõrval

ka teisi temporaalsagara lähtega epileptilise hoo tüüpe, mis mõnikord eelnevad vahetult amnesiaatakile (3). Mööduv amneesia on ainsaks epilepsia kliiniliseks väljenduseks umbes kolmandikul TEA-patsientidel (3, 6). Umbes 90%-l TEA-patsientidest on esinenud vähemalt üks episood, kus amneesia on olnud ainsaks hoo väljenduseks (vt jn 2).

Lisaks mööduva amneesia episoodidele kaebavad TEA-patsiendid sagedasti veel kahte tüüpi mäluhäireid:

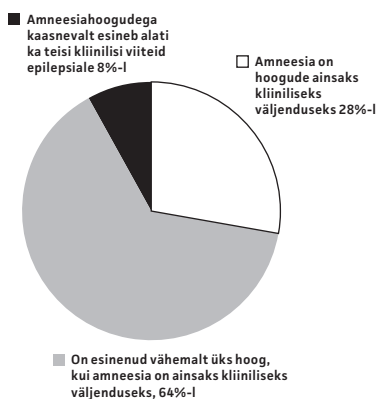
- 1) uue omandatud info kiiremat unustamist päevade ja nädalatega (6, 9);
- 2) lünklikku mälukaotust kaugema mineviku oluliste autobiograafiliste sündmuste kohta (3, 6, 9, 10).

Suurbritannias korraldatud uuringus, milles osales 50 TEA-patsienti, selgus, et lünklikku autobiograafilist amneesiat transitoorsete amneesiahoogude vahepeal ajal kaebas 70% patsientidest. Enamikul haigetest esines amneesiat ka sündmuste kohta, mis leidsid aset kaua aega enne mööduva amneesia hoogude algust. Veidi alla poole (44%) patsientidest kaebas kiiremat unustamist igapäevaelus. Vaatamata normaalsele sooritusele standardsetes mälustestides, ilmnis TEA-patsientide rühmas verbaalse ja visuaalse materjali kiirenenud unustamine 3nädalase katseperioodi jooksul võrreldes kontrollrühmaga (6).

DIAGNOOSIMINE

TEA diagnoosimisel lähtutakse järgmistest kriteeriumidest:

- 1) kaaslased on näinud ja kirjeldanud mööduva amneesia korduvaid episoodide,
- 2) kirjeldaja andmetel peale mäluhäire ei esine tüüpiliste episoodide ajal teiste kognitiivsete funktsioonide häiret,
- 3) epilepsia diagnoosi kinnitamiseks on ka teisi tõendeid:
 - epilepsia diagnoosi kinnitab ärkveloleku või une-EEG või/ja
 - samal ajal amneesiahooga esineb teisi epileptilisi hootüüpe või on mõlema hoo vahel oletatav seos või/ja
 - saadakse selge positiivne toime anti-epileptilise raviga.



Joonis 2. Mööduva amneesia episoodide seos teiste epileptilise hoo tüüpidega (3, 6).

DIFERENTSIAALDIAGNOOS

Suurbritannias tehtud uuringus selgus, et epilepsiale oli algse diagnoosina mõeldud vaid 24%-l TEA-juhtudest. Teistel juhtudel oli diagnoositud globaalset amneesiat, psühhoogenset hoogu, transitoorset isheemilist atakki, insulti, kardiaalset arütmia ja dementsust ning diagnoos oli täpsustamata jäänud 26%-l patsientidel (6).

Seega tuleb diferentsiaaldiagnostiliselt mõelda eelkõige järgmistele diagnoosidele:

- transitoorne globaalne amneesia (TGA),
- transitoorne isheemiline atakk (TIA),
- äge segasusseisund,
- dissotsiatiivne amneesia.

TGA-le on iseloomulik äkki tekkiv domineerivalt anterograadne amneesia (võib kaasneda ka retrograadne amneesia), mille vallandab tihti emotsionaalne või füüsiline stress. TGA kestab tavaliselt 3–6 (maksimaalselt 24) tundi, taandub iseenesest ning hoo möödudes taastub mälu täielikult. Patsiendid ei mäleta amneesiaepisoodi ise kunagi (11, 12). TEA korral on amneesiaepisoodid võrreledes TGAga sagedasemad ning lühema kestusega (enamasti < 1 tunni). Patsiendid võivad atakki osaliselt mäletada, ka on iseloomulik erinevalt TGAst atakkide sagedam ilmumine ärkamisel.

TIA-le tuleb mõelda, kui mäluhäirega kaasneb sensoorne või/ja motoorne neuroloogiline defitsiit (12). Ägeda segasusseisundi ajal ei suuda patsient säilitada selget mõttekäiku, domineerib tähelepanuhäire. Seega on erinevalt TEAst sel puhul häiritud ka teised kognitiivsed funktsioonid (12).

Dissotsiatiivne amneesia ilmneb sagedamini noortel ning on tihti seotud eelneva psühhosotsiaalse stressoriga. Mäluhäire seisundis toimunu võib olla seotud kohaga, mis on stressi põhjustanud. Iseloomulik on sügav retrograadne amneesia ning isiku-

idenditeedi kadu. Anterograadne mälu on pigem säilinud ja patsient ei ole amneesias sügavalt häiritud (12).

RAVI

TEA ravis on kasutusel antiepileptilised preparaadid. Puuduvad uuringud erinevate ravimite efektiivsuse hindamise ja võrdlemise kohta, kuid kirjanduse andmetel allub TEA hästi antiepileptiliste ravimite monoterapiale väikestes või keskmistes annustes (6). Kirjanduses avaldatud haigusjuhtude korral on kõige sagedamini edukalt kasutatud karbamasepiinipreparaate, kuid kirjeldatud on ka naatriumvalproaadi, lamotrigiini, fenütoiini ja okskarbasepiini head ravitoimet (1, 3–5). Enamikul kirjeldatud juhtudest kadusid TEA-atakid täiesti või muutusid oluliselt harvemaks. On kirjeldatud juhtumeid, kus patsient katkestas omal algatusel ravi, misjärel TEA-atakid tekkisid taas. Ravi jätkamisel aga amneesia hood kadusid (4). Kirjanduses on ka andmeid, et ravi järel paraneb lisaks nii lühi- kui ka kaugmälu funktsioon (1).

KOKKUVÕTE

TEA on kliiniliselt oluline probleem, kuna

- see on tõenäoliselt sagedasem, kui seni on arvatud ja diagnoositud;
- see häirib oluliselt patsienti ennast, tihti kardetakse dementsuse algust, halvnenud on elukvaliteet;
- korrektse diagnoosi korral on sellistele mäluhäiretele olemas tõhus põhjuslik ravi (4).

Kirjeldatud häire esinemise kahtluse korral on soovitatav suunata patsient neuroloogi vastuvõtule.

kristiina.rannikmae@kliinikum.ee

KIRJANDUS

- Gallassi R, Morreale A, Lorusso S, et al. Epilepsy presenting as memory disturbances. *Epilepsia* 1988;29:624–9.
- Tatum WO, Ross J, Cole AJ. Epileptic pseudodementia. *Neurology* 1998;50:1472–5.
- Zeman AZJ, Boniface SJ, Hodges JR. Transient epileptic amnesia: a description of the clinical and neuropsychological features in 10 cases and a review of the literature. *J Neurol Neurosurg Psychiatry* 1998;64:435–43.
- Mendes MHF. Transient epileptic amnesia: an underdiagnosed phenomenon? Three more cases. *Seizure* 2002;11:238–42.
- Gallassi R. Epileptic amnesic syndrome: an update and further considerations. *Epilepsia* 2006;47:103–5.
- Butler CR, Graham KS, Hodges JR, et al. The syndrome of transient epileptic amnesia. *Ann Neurol* 2007;61:587–98.
- Palmini AL, Gloor P, Jones-Gotman M. Pure amnesic seizures in temporal lobe epilepsy. Definition, clinical symptomatology and functional anatomical considerations. *Brain* 1992;115:749–69.
- Kapur N. Transient epileptic amnesia – a clinical update and a reformulation. *J Neurol Neurosurg Psychiatry* 1993;56:1184–90.
- Manes F, Graham KS, Zeman A, et al. Autobiographical amnesia and accelerated forgetting in transient epileptic amnesia. *J Neurol Neurosurg Psychiatry* 2005;76:1387–91.
- Manes F, Hodges JR, Graham KS, et al. Focal autobiographical amnesia in association with transient epileptic amnesia. *Brain* 2001;124:499–509.
- R Vibo. Transitoorne globaalne amneesia. *Lege Artis* 2005;8:25–27.
- Owen D, Paranandi B, Sivakumar R, et al. Classical diseases revisited: transient global amnesia. *Postgrad Med J* 2007;83:236–9.

SUMMARY

Transient epileptic amnesia: a case report

We report a case of a 62-year-old woman who complained of „memory gaps”. The attacks appeared about once a month and lasted from a few minutes to a few hours. In addition, the patient’s husband described frequent episodes lasting seconds, where the patient stared at a vacant point and her speech was disturbed. Both of these complaints dated back to about 2 years. MRI scan of the head, SPECT scan, routine EEG recording and Mini Mental State Examination showed no pathology. During a videotelemetric EEG study four complex partial seizures were registered. The diagnosis of epilepsy was made: the patient suffered from transient epileptic amnesia (TEA) accompanied

by complex partial seizures. Antiepileptic treatment with carbamazepine was started.

Several authors have proposed that episodes of transient amnesia can be a manifestation, sometimes the sole manifestation, of epilepsy. Various terms have been used to describe these attacks including transient epileptic amnesia (TEA).

The proposed diagnostic criteria to make the diagnosis of TEA are the following: history of recurrent witnessed episodes of transient amnesia; cognitive functions other than memory judged to be intact during typical episodes; evidence of the diagnosis of epilepsy (EEG, effectiveness of antiepileptic drugs).