

Wegeneri granulomatoos ülemistes hingamisteedes. Haigusjuhu kirjeldus

Neve Lieberg¹, Maret Murde², Priit Kasenõmm¹ – ¹TÜ Kliinikumi kõrvakliinik, ²TÜ Kliinikumi patoloogiategenistus

Võtmesõnad: Wegeneri granulomatoos, ülemised hingamisteed

Wegeneri granulomatoos on süsteemne väikese ja keskmise suurusega veresoonte granulomatoosne põletik. Haigus on progresseeruva kuluga haarates algaasis sagedamini ülemised hingamisteed, hiljem progresseerudes kahjustuvad neerud ja teised elundisüsteemid. Iseloomulik on antineutrofiilsete tsütoplasma antikehade (cANCA) esinemine haigete veres.

Ravimata juhtudel on haiguse kulg fataalne. Oluline on haiguse varajane avastamine ja ravi alustamine.

SISSEJUHATUS

Wegeneri granulomatoos (WG) on süsteemne väikese ja keskmise suurusega veresoonte granulomatoosne põletik. Haigust iseloomustab progresseeruv kulg ja suur letaalsus, kus surma vahetuks põhjuseks on enamasti neeru- ja hingamispuudulikkus ja/või kontrollimatu sepsis. Vaatamata vaskuliidi süsteemsele olemusele, algab WG enamasti pea- ja kaelapiirkonna, eeskätt ülemiste hingamisteede haaratusega. Artikli **eesmärgiks** on juhtida tähelepanu WG avaldumisele ülemistes hingamisteedes, kuna WG varajase diagnoosimise ja raviga on võimalik pidurdada haiguse progres-

seerumist ja saavutada pikemaid remisioone.

KIRJANDUSE ÜLEVAADE

Wegeneri granulomatoos on süsteemne haigus, mida iseloomustab väikese ja keskmise suurusega veresoonte nekrotiseeruv granulomatoosne põletik ning peamiseks sihtelunditeks on ülemised ja alumised hingamisteed ning neerud. WG kuulub koos mikroskoopilise polüangiidi ja Churgi-Straussi sündroomiga autoimmuunsete vaskuliitide rühma (1). Enam kui 90%-l WG-patsientidest esinevad vereseerumis neutrofiilide tsütoplasma vastased antikehad (cANCA) (2). Peale selle on diagnoosi kinnitamiseks paljutumsete hiidrakkudega põletikulised infiltraadid ja nekrootilised muutused veresoontes. Biopsiamaterjal võetakse enamasti nina limaskestast.

WG etioloogia on siiani ebaselge. cANCA leid viitab võimalikule autoimmuunsele geneesile (3). WG esinemissageduseks Euroopas ja Põhja-Ameerikas on 2–10 juhtu miljoni inimese kohta aastas (4). WG on eeskätt valgel rassil esinev haigus, meeste ja naiste haigestumus on võrdne. Haigus võib esineda igas vanuserühmas, kuid patsiendi keskmine vanus haiguse diagnoosimisel on 40–50 eluaastat (5). WG võib esineda lokaalselt ainult hingamisteedes või generaliseeruda, haarates ka neerud või teised elundisüsteemid (6, 7). Kirjanduse andmetel tekivad 73–95%-l patsientidest esmassümptomid just pea- ja kaelapiirkonnas (8–10). Lisaks ülemiste

ja alumiste hingamisteede ning neerude haaratusele, võivad tekkida silmade, naha, liigeste, müokardi, kesk- ja perifeerse närvisüsteemi kahjustused (11). Naha haaratusele on iseloomulik mitmesuguste löövete esinemine. Kesk- ja perifeerse närvisüsteemi kahjustustest esineb sagedamini ajukelmepõletikku ning perifeerset neuropaatiat, sealhulgas näonärvi pareesi. Viimati nimetatud elundite ja elundisüsteemide haaratus on iseloomulikum eeskätt progresseeruva kuluga WG puhul (vt tabel 1).

Tabel 1. Sagedamini haaratud elundisüsteemid Wegeneri granulomatoosi puhul (17).

	Haiguse algfaasis (%)	Progresseerudes (%)
Ül. hingamisteed	73	92
Al. hingamisteed	48	85
Neerud	20	80
Liigesed	32	67
Silmad	15	52
Nahk	13	46
Närvisüsteem	1	22

1990. aastal võttis Ameerika Ühendriikide Reumatoloogide Selts vastu Wegeneri granulomatoosi kriteeriumite klassifikatsiooni, mille kohaselt on WG tõenäoline, kui patsiendil esinevad vähemalt kaks järgmist kriteeriumit:

- 1) ninalimaskesta või suulimaskesta põletik,
- 2) röntgenfilmil kopsudest lümfisõlmede suurenemine ja/või infiltraadid,
- 3) mikrohematuuria,
- 4) granulomatoosse vaskuliidi leid biopsiamaterjalis.

Kahe või enama kriteeriumi olemasolu korral on diagnoosi sensitiivsus 88% ja spetsiifilisus 92% (2).

WG ravi on immunosupresseeriva iseloomuga ning ravi eesmärgiks on saavutada haiguse remissioon. Ravi alustatakse tavaliselt prednisolooni ja tsüklofosfamiidiga ning ravi on pikaajaline. Ravi ajal on oluline dünaamiline verepildi kontroll. Remissiooni saavutamisel (selleks võib kuluda 3–6 kuud) asenda-

take tsüklofosfamiid ja prednisoloon vähem toksiliste azatiopriini ja metotrektsaadiga. Kogu ravi kestus võib olla 1 aasta, riskirühma kuuluvatel patsientidel isegi kauem. Viie aasta elulemus nüüdisaegsete ravimite kasutamisel on kuni 87% (16). Haiguse rapiidse kulu või kopsutüsistuste ilmnemise korral on soovitatud kasutada plasmafereesi. Ravi hilise alustamise või hoopis ravi puudumise korral kulgeb haigus sageli fataalselt.

WEGENERI GRANULOMATOOSI AVALDUMISVORMID

NINA JA NINAKÕRVALKOOPAD

Nina ja ninakõrvalkoopad on kõige sagedasem WG avaldumispaige ülemistes hingamisteedes, andes sümptomeid 85%-l WG-patsientidest (5, 13). Haigus võib alata nii ägedalt kui ka hiilivalt. Viimasel juhul on anamneesis korduvad, pikalevenivad ja ravile halvasti alluvad rinosinuiidid. Ägeda haiguskulu korral on sümptomid ja objektiivne leid mittespetsiifiline ning haigust võib olla esmapilgul raske ära tunda. Patsiendil esineb difuusne tugev ninalimaskesta turse, rohke limasekreet, limaskesta koorikud ja haavandid. Lisanduv sekundaarne bakteriaalne infektsioon viib purulentse eritise tekkeni, mis omakorda moonutab haiguspilti. Diagnoosimata juhtudel kujuneb ninalimaskestas välja krooniline põletik. Limaskest on ebatasane, hüpertroofiline, haavandunud ning sellel on kalduvus kergesti veritseda. Patsiendid kaebavad pidevat ninakinnisust, koorikute teket ninalimaskestal ja lõhnatundehäireid. Ninakõrvalkoobastest saavad sagedamini haaratud põskkoopad ja sõelluurakud. Püsiv ninalimaskesta põletikuline turse viib ventilatsiooni ja dreanaži häireni ninakõrvalkoobastes, mistõttu võib neis areneda mukotseele. Väga tüüpiliseks leiuks on ninavaheseina perforatsioon, mille põhjus võib jääda esmapilgul ebaselgeks. Haiguse hili-semas staadiumis võib ninavahesein täielikult hävineda, viies välisnina deformeerumiseni, sagedamini sadulnina tekkeni.

Ninalimaskesta kahjustuse tõttu võivad tekkida korduvad ninaverejooksud, mille esialgne põhjus võib jääda ebaselgeks (12). Lisaks võivad kaasneda intrakraniaalsed tüsistused, mis võivad olla tingitud põhihaigusest endast, kuid on sagedamini sekundaarsed, tingitud rinosinuiidist (14). Kõike eespool toodut arvestades tuleb patsientide puhul, kellel on anamneesis korduvad, ebamääraseid ning ravile halvasti alluva kuluga rinosinuiidid, alati välistada WG võimalus. Kirjanduse andmetel on ligikaudu 40–50%-l patsientidest diagnoosile eelnenud sagedased rinosinuiidid (5)

KÕRV

Kõrva haaratust esineb 20–40%-l WG-patsientidest ning see väljendub kuni 70%-l juhtudest seroosse otiidina (5). Enamasti on see ninahingamistakistusele sekundaarselt kaasuva keskkõrvaruumi ja nibujätkerakustiku ventilatsioonihäire tüsistuseks. Keskkõrvas oleva seroosse vedeliku infitseerudes tekib mädane otiit. Primaarset keskkõrva ja nibujätkerakustiku limaskesta kahjustust esineb tunduvalt harvem, keskmiselt vaid 10%-l juhtudest. Viimasel juhul kujuneb välja krooniline keskkõrva- ja nibujätke granulomatoosne põletik. Kuulmekile perforeerudes tekib pidev mädane otorröa. Tekkinud kahjustuste foonil võib välja areneda sekundaarne kolesteatoom (5). Primaarset kõrva granulomatosset põletikku peetakse vahel ekslikult kõrvatuberkuloosiks (5). Nii primaarne kui ka sekundaarne keskkõrva haaratus võib viia näonärvi pareesi tekkeni. Enamik pareesijuhte taandub immunosupressiivse raviga, hilinenud ravi korral võib jääda püsiv parees. Oimuloo kaljuosa destruktsioonist tingituna võivad WG puhul kahjustuda ka IX ja X kraniolaalnerv. Kuulmekile perforatsiooni ja keskkõrva struktuuride kahjustuse tõttu esineb sagedamini kõrva helijuhtivuse häire tüüpi ehk konduktiivset tüüpi kuulmislangus. Harvem esineb WG-patsientidel neurosensoorset kuulmislangust kuulmisnärvi kahjustuse tõttu, mille

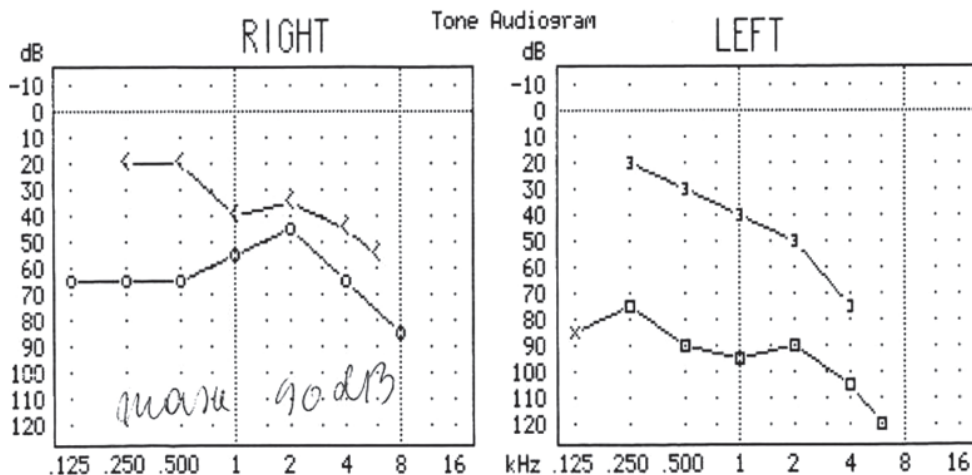
põhjustena on leitud kuulmisnärvi kompressiooni granuloomide poolt, immuunkomplekside ladestumist teos või vaskuliiti sisekõrva veresoontes. Kui konduktiivset tüüpi kuulmislangus võib ravi tulemusena oluliselt paraneda tänu põletikulise turse, granulatsioonide ja sekreedi vähenemisele, siis neurosensoorse kuulmislanguse paranemise prognoos on halb (5, 6). Kuni 30% WG-patsientidest vajab tekkinud põletiku tõttu keskkõrvas ja nibujätkes kas kuulmekile paratsenteesi, püsidrenaaži või isegi antromastoidektoomiat (5).

Väliskõrva haaratust esineb kuni 15%-l WG-patsientidest (5). Täheledatakse kõrvalaest punetust, turset, välja võib kujuneda kondriit ja/või kondronekroos, hiljem väliskõrva deformatsioon. Pearinglust ning tasakaaluhäireid esineb WG-patsientidel harva.

SUUÕÕS, NEEL, KÕRI

Suuõõne ja neelulimaskesta haaratust esineb harva, vaid 6%-l WG-patsientidest (5, 7). Kõige sagedamini leitakse suuõõnes haavandeid, mis paiknevad enamasti põse limaskestadel, vahel keelel, suulaes või neelus. Haiguse varajases staadiumis võib esineda igemete hüperplaasia, mille puhul on igemed punetavad, turselised ja valulikud. Selliseid igemeid kutsutakse maasikpunasteks igemeteks (6). Põletikulisel ja haavandunud limaskestal on kalduvus kergesti veritseda. Suuõõne limaskesta muutused alluvad ravile halvasti. Hiljem võib lisaks limaskestale kahjustuda selle all olev luu, põhjustades hammaste liikumist ning eemaldumist. Harvem tekib kõvasuulae osteonekroos või oroantraalne fistul. Tähelepanuväärne on, et suulimaskesta biopsiast ei pruugi leida WG-le iseloomulikke histoloogilisi muutusi. Sagedamini kirjeldatakse pseudoepiteliomatoosset hüperplaasiat ja põletikulist infiltraati.

Kõri haaratuse korral võivad sümptomid varieeruda kergest häälekähedusest kuni tõsise hingamisraskuseni. Sagedasemaks muutuseks kõris WG-haigetel on subglo-



Joonis 1. Audiogramm. Bilateraalne segatüüpi kuulmislangus: paremal kuulmislangus kõnetsoonis 50–60 dB ja vasemal kuulmislangus kõnetsoonis 80–90 dB.

tiline stenoos, mida täiskasvanutel esineb 16–20%-l juhtudest, lastel aga kuni 50%-l juhtudest (15). Sekundaarse infektsiooni lisandumisel võib kergesti tekkida kõrvalendiku täielik sulgumine ja vajadus erakorraliseks trahheostoomiaks.

WG-haigetel on täheldatud ka süljenäärmete haaratust. Sagedamini esineb kahjustus suurtes süljenäärmetes (*gl. parotis, gl. submandibularis*). Kliiniline pilt meenutab Sjögreni sündroomi (7).

HAIGUSJUHU KIRJELDUS

ANAMNEES

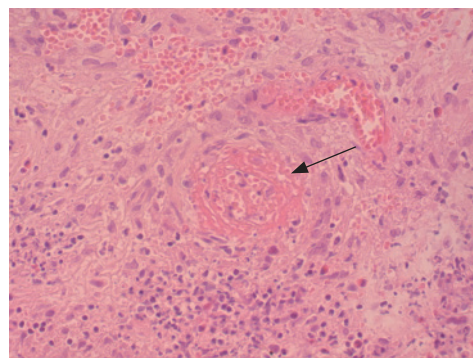
Jaanuaris 2010 hospitaliseeriti kõrvakliinikusse 61-aastane naispatsient, kes kaebas lisaks kõrgele palavikule (39 °C) ninahingamistakistust, vasemapoolset kõrvavalu ning kuulmislangust. Kaebused olid kestnud peaaegu 4 nädalat, selle aja jooksul oli patsiendile ordineeritud erinevaid antibiootikume ning pseudoefedriini sisaldavaid ninaturset alandavaid preparaate. Vaatamata ravile kaebused pigem süvenesid.

OBJEKTIIVNE LEID

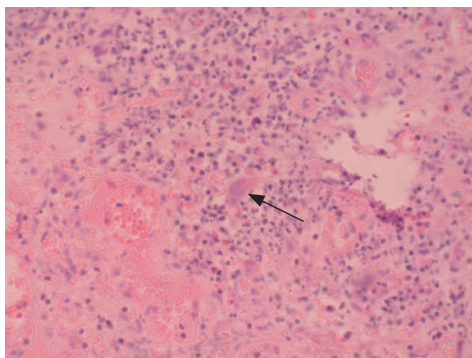
Otoskoopial oli vasempoolne kuulmekile tugevalt välja kummunud, B-tüüpi tümpnogramm. Vasema kõrvaga oli kuulmine oluliselt halvenenud: sosinkõnet kuulis

vaid kõrva juures. Kuulmekile paratsenteesil väljus rohkelt mädist sekreeti, millest võetud mikrobioloogilised külvid. Audiogramm oli täheldatav bilateraalne segatüüpi kuulmislangus, paremal pool kuulmislangus kõnetsoonis 50–60 dB, vasemal 80–90 dB (vt joonis 1).

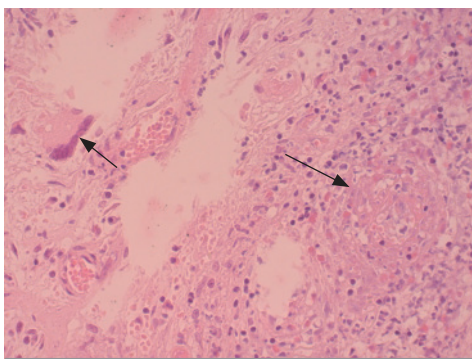
Eesmisel rinoskoopial oli ninalimaskest difuusselt turseline, ninakarbikud suurenenud ja punetavad, kohati ebatasase pinnaga. Endoskoopiline uuring tõi ilmsiks vasema põskkoopa mediaalse luulise seina ulatusliku defekti, põskkoopa limaskest oli vaatlusel tavapärane. Süsteemse haiguse



Joonis 2A. Biopsia ninalimaskestast. Joonise keskel on ära tähistatud vaskuliitiline veresoone, mille sein on nekrootiline ja infiltreeritud neutrofiilsete granulotsüütidega. (hematoksüliin-eosiin värving, 40kordne suurendus).



Joonis 2B. Joonise keskel on eosiiniga roosaks värvunud tsütoplasma hulgituumne hiidrak (H&E, 40kordne suurendus).

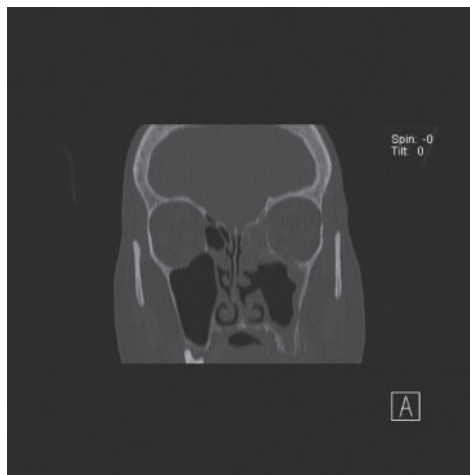


Joonis 2C. Joonisel jääb vasemale hulgituumne hiidrak, paremale põletikuline veresoon (H&E, 40kordne suurendus).

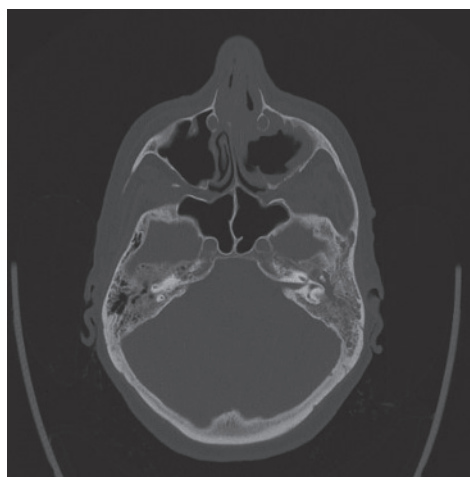
kahtluse tõttu võetud ninakarbikute limaskestadelt biopsia. Uuritavas materjalis täheldati tugevat nekrootilis-granulomatoosset põletikku, veresoonte seintes rohkelt neutrofiilseid granulotsüüte, nekroosi ning mitmetuumseid hiidrakke (vt joonis 2A, 2B, 2C).

Kompuutertomograafilisel uuringul (KT) ilmestus vasemal pool ninakäikudesse ulatuv pehmekeeline struktuur, mis destruueeris sõelluurakkude ja ninakarbikute luid ning ninavaheseina. Osteomeetaalkompleks nähtavale ei tulnud. Vasemas põskkoopas ilmsid seinapidised varjustused, eesmises ja lateraalses seinas luuline destruktsioon, samuti avar defekt mediaalses seinas (vt joonis 3, 4).

Vasem keskkõrvaruum ja nibujätkerakud totaalselt varjustatud. Seal luu destruktsiooni ei ilmnenud, kuulmeluukesed olid jälgitavad (vt joonis 4).



Joonis 3. KT-koronaarülesvõte. Vasemal pool ninakäikudesse ulatuv pehmekeeline struktuur, mis destruueerib sõelluurakkude ja ninakarbikute luid ning ninavaheseina. Põskkoopas mediaalses seinas avar defekt.



Joonis 4. KT aksiaalne ülesvõte. Vasemal keskkõrvaruum ja nibujätkerakustik totaalselt varjustatud. Luulisi destruktsioone ei esine, kuulmeluukesed jälgitavad.

siooni ei ilmnenud, kuulmeluukesed olid jälgitavad (vt joonis 4).

Vereanalüüs kinnitas ägeda põletiku olemasolu (leukotsütoos $12,97 \times 10^9/l$, C-reaktiivne valk 189 mg/l).

Vereseerumist saadud positiivsed PR3-ANCA antikehad tiitris 1 : 100. Uriinianalüüsis ilmestus mikrohematuuria. Röntgenuuringul kopsudest ei täheldatud haiguslikke muutusi.

DIAGNOSTIKA

Kirjeldatud haigusjuht vastas kolmele WG diagnostilisele kriteeriumile. Patsiendil esines väga väljendunud ninalimaskesta turse ja põletik, millest võetud biopsiamaterjalil ilmestus granulomatoosne vaskuliit. Neerukahjustusele viitas mikrohematuuria olemasolu. Lisaks eelnevale kinnitas WG diagnoosi PR3-ANCA positiivne tiiter vere-seerumis.

RAVI

Patsiendile määrati ravi glükokortikoidiga nii lokaalselt kui ka süsteemselt, teostati regulaarselt kõrvtualetti ning raviskeemil lisati ka süsteemne laiatoimeline antibiootikum.

Patsiendi ülemiste hingamisteede kaebused taandusid glükokortikoidraviga mõne päeva jooksul, edasi suunati patsient teiste elundisüsteemide täpsemaks uurimiseks ja edasiseks raviks sisehaiguste osakonda.

Teadadovalt on praeguseks ajaks jäänud patsiendile probleemiks bilateraalne segatüüpi kuulmislangus, kusjuures vasem kõrv on täielikult kurdistanud.

KOKKUVÕTE

Kirjeldatud haigusjuht näitab, kui mittespetsiifilise ja variaabli kliinilise pildiga võib Wegeneri granulomatoos kulgeda ülemistes hingamisteedes. Kuna esmane haiguse avaldumine on tavaliselt ülemistes hingamisteedes ning ülemised hingamisteed on haaratud enamusel Wegeneri granulomatoosi patsientidest (92%), tuleks erilise tähelepanuga suhtuda ebaselgeks jäänud või tavapärasele ravile halvasti alluvasse ülemiste hingamisteede põletikesse.

Kokkuvõtvalt võib öelda, et WG on mitmepalgelise kliinilise pildiga kompleksne haigus, mille ei ole haiguse algaasis iseloomulikku kliinilist pilti. Lisaks on WG esinemissagedus väike. Nimetatud põhjustel ei mõelda igapäevases kliinilises praktikas selle haiguse esinemisvõimalusele, mistõttu WG diagnoos sageli hilineb. Hilise ravi alustamise korral on haigus tavaliselt progresseerunud ning ravitulemused võivad olla kesised. Ravimata juhtudel on haiguse kulg fataalne. Seetõttu on äärmiselt oluline haiguse varajane avastamine ning ravi õigeaegne alustamine (immunosuppressioon), et ära hoida või edasi lükata haiguse progresseerumist ning saavutada pikemaid remissioone.

neve.lieberg@kliinikum.ee

KIRJANDUS

1. Woywodt Haubitz M, Haller H, Matteson EL. Wegener's granulomatosis. *Lancet* 2006;367:1362–6.
2. Leavitt RY, Fauci AS, Bloch DA, et al. The American College of Rheumatology 1990 criteria for the classification of Wegener's granulomatosis. *Arthritis Rheum* 1990;33:1101–7.
3. Stone JH, Hoffmann GS. Wegener's granulomatosis and lymphomatoid granulomatosis. *Rheumatology*. 3 ed. Edinburgh, New York: Mosby; 2003.
4. Watts RA, Lane SE, Bentham G, Scott DG. Epidemiology of systemic vasculitis: a ten-year study in the United Kingdom. *Arthritis Rheum* 2000;43:414–9.
5. Gubbels SP, Barkhuizen A, Hwang PH. Head and neck manifestations of Wegener's granulomatosis. *Otolaryngol Clin North Am* 2003;36:685–705.
6. Cadoni G, Prelajade D, Campobasso E. Wegener's granulomatosis: a challenging disease for otorhinolaryngologists. *Acta Otolaryngol* 2005;125:1105–10.
7. Cummings CW, Haughey BH, Thomas JR, et al. *Otolaryngology- Head and Neck Surgery*. 4-th ed. St. Louis, MO: Mosby Inc; 2005. p 1493–1508.
8. McDonald TJ, DeRemee RA. Head and neck involvement in Wegener's granulomatosis. *Adv Exp Med Biol* 1993;336:309–13.
9. Hoffmann GS, Kerr GS, Leavitt RY, et al. Wegener granulomatosis: an analysis of 158 patients. *Ann Intern Med* 1992;116:488–98.
10. Rasmussen N. Management of the ear, nose and throat manifestations of Wegener granulomatosis: an otorhinolaryngologist's perspective. *Curr Opin Rheumatol* 2001;13:3–11.
11. Ball G, Bridges S, editors. *Vasculitis*. 2nd ed. Oxford University Press; 2008.
12. Hayes D, Iocono JA, Bennet JS, et al. Epistaxis due to Wegener's granulomatosis in a pediatric patient. *Am J Otolaryngol* 2009, in press.
13. Lebovics RS, Hoffmann GS, Leavitt RY, et al. The management of subglottic stenosis in patients with Wegener's granulomatosis. *Laryngoscope* 1992;102:1341–5.
14. Lebovics RS. Sinonasal complications of vasculitic diseases. *Cleve Clin J Med* 2002; 69: SII152-SII154.
15. Gluth MB, Shinnars PA, Kasperbauer JL. Subglottic stenosis associated with Wegener's granulomatosis. *Laryngoscope* 2003;113:1304–7.
16. Bosch X, Guilabert A, Espinosa G, et al. Treatment of antineutrophil cytoplasmic antibody associated vasculitis: a systematic review. *JAMA* 2007;298:655–69.

SUMMARY

Wegener's granulomatosis in the upper airways: a case report and a review of the literature

Key words: Wegener's granulomatosis, upper respiratory tract

A 61-year-old female presented with a one-month history of otalgia, otorrhea and high fever (39 °C). She also complained of nasal obstruction and left-sided hearing loss.

Examination revealed left-sided otitis media with pus effusion. Anterior rhinoscopy revealed diffuse swelling of the nasal mucosa. She had failed to respond to systemic antibiotics used earlier. A myringotomy was performed. Pure tone audiometry demonstrated mixed hearing loss in the left ear. A biopsy was taken from the nasal mucosa. Histologically, all criteria for the diagnosis of WG were fulfilled: inflammatory infiltration and necrotizing changes as well as presence of giant cells in vessel walls. Serum autoantibodies against neutrophils (c-ANCA test) appeared to be positive. The patient was treated with systemic prednisolon and antibiotics. Also the left ear was regularly cleaned.

For further investigation and treatment, the patient was sent to the department of internal medicine.

Wegener's granulomatosis (WG) is vasculitis of small and medium sized vessels typified by necrotizing inflammation of the upper airways, the lower respiratory tract and the kidneys. The etiology of the disease is still unclear. WG usually starts as a limited and localized organ manifestation in the upper respiratory tract and, if untreated, generalizes with pulmonary and renal involvement. Initial presentation of WG may involve only head and neck symptoms, which are observed in up to 92% of the patients. These include recurrent rhinosinusitis, nasal congestion, crusting, epistaxis, nose deformity, dyspnea, and alterations of voice, as well as symptoms of otitis media, mastoiditis and sensorineural hearing loss. Untreated WG usually has a progressive fatal course. Therefore, early diagnosis of WG is of utmost importance since immunosuppressive therapy is associated with significantly improved life expectancy. The otorhinolaryngologist plays an important role in the early diagnosis and follow-up owing to frequent manifestation of the disease in the upper airways.