

# Alkaptonuuriast põhjustatud aordiklapi kitsenemus, südame pärgarteri haigus, teisene osteoartroos ja nende kirurgiline ravi

Kaido Paapstel<sup>1,2</sup>, Ants Paapstel<sup>3</sup>, Ants Kass<sup>3</sup>, Tõnu Peets<sup>4</sup>, Enn Jõeste<sup>5</sup>, Jaak Kals<sup>2,6</sup>

Alkaptonuuria on haruldane, progresseeruv ja pöördumatu geneetiline ainevahetushaigus. Klassikalise kliinilise triaadina esinevad selle korral homogentisiinahappe eritus uriiniga, sidekoe (eriti kõhrkoe) pigmentatsioon ning degeneratiivne liigesepõletik. Aordiklapi kitsenemus on alkaptonuuriast põhjustatud enam levinud südamehaigus, mille kauglearenenud faasis võib olla vajalik kirurgiline ravi. Vahel võib klapirikkele lisanduda ka pärgarterite stenoseeriv kahjustus ja teisene osteoartroos.

## KIRJANDUSE ÜLEVAADE

Inglise arst Sir Archibald E. Garrod oli esimene, kes käsitles alkaptonuuriat kui ainevahetuse keemilist häiret. Oma uenduslikke vaateid seni laialdaselt nakkushaiguseks peetud alkaptonuuria kohta esitles ta 1899. aastal Londonis. Olles veendunud, et inimesed erinevad üksteisest keemiliselt samal määral kui anatoomiliselt, rõhutas Garrod sellise keemilise isikupära sünnipärast ja ainevahetuslikku olemust (1). Hiljem, vast tärpanud geneetika valguses uskus ta ka alkaptonuuria päriliku olevat ning vormistas oma mõtted sel teemal klassikaliseks tööks, mis avaldati 1902. aastal meditsiiniajakirjas *The Lancet* (2).

Nüüdisaegses käsitluses on alkaptonuuria haruldane, progresseeruv ja pöördumatu autosoom-retsessiivne geneetiline ainevahetushaigus, mille esinemissagedus on Euroopa eri rahvastikurühmades keskmiselt 1 : 100 000 – 250 000 (3). Slovakkias esineb haigust erandlikult 1 : 19 000, maailmas piirkonniti aga ka kõigest 1 : 1 000 000 (4, 5).

Alkaptonuuria tekkepõhjus on mutatsioon geenis *HGD* (6), mis tingib maksaensüümi homogentisiinahappe 1,2-dioksügenaasi (*HGD*) defitsiidi. Selle tagajärjel häirub fenüülalaniini ja türosiini kataboolne rada (7). Häire viib homogentisiinahappe (*HGA*) ja selle metaboliitide, sh *HGA* oksüüdi – alkaptoni – kuhjumiseni kollageensetes struktuurides. Mikroskoopiliselt võib seda näha

sidekoe kollaka pigmentatsioonina, mida esimesena kirjeldas Rudolf Virchow 1865. aastal ohronoosi sündroomina (*ochronosis*) (8). Oksüdeerunud ja polümeriseerunud pigmenditaolise *HGA* side- ja eriti kõhrkude kahjustav toime võib olla tingitud kollageeni ristsidemete hulga suurenemisest (9).

Alkaptonuuria avastatakse üldjuhul alles keskeas, mil seda võib kahtlustada krooniliste liigesevaludega haigetel. Kuna see ainevahetushäire põhjustab õhu käes seisnud uriini värvuse tumenemist, õnnestub nn määrdunud mähkmete fenomeni abil haigus avastada vahel ka juba imikueas. *HGA* kuhjumine organismis põhjustab muu hulgas sidekoe pigmentatsiooni ning kahjustab suuri liigeseid (5). Suurte liigeste degeneratiivse osteoartroosi kõrval on tähelepanu pööratud ka alkaptonuuriaga seotud südamehaigustele, nagu aordiklapi ja pärgarterite stenoseeriv ahenemine.

Praegu käivad kliinilised uuringud türosineemia ravis kasutusel oleva ravimiga nitisinoon (10, 11). Ravim on varasemates uuringutes vähendanud *HGA*-sisaldust uriinis ja plasmas isegi kuni 95%, kuid kliinilist paranemist pole kirjeldatud. Arvatakse, et nitisinoon võib noorematel inimestel haiguse varases järgus olla tõhusam (12). Ravimi tõendus põhineb terapeutiline doos ja pikaajalise manustamise mõju alkaptonuuria kliinilisele pildile on veel selgitamisel (10, 11).

Eesti Arst 2013; 92(7):399–402

Saabunud toimetusse: 12.03.2013  
Avaldamiseks vastu võetud: 30.05.2013  
Avaldatud internetis: 31.08.2013

<sup>1</sup> TÜ arstiteaduskond, <sup>2</sup> TÜ biokeemia instituut, <sup>3</sup> PERHi kirurgiakliinik, <sup>4</sup> Ida-Tallinna Keskhaigla reumatoloogiakeskus, <sup>5</sup> PERHi diagnostikakliinik, <sup>6</sup> TÜ Kliinikumi kirurgiakliinik

Kirjavahetajaautor:  
Kaido Paapstel  
paapstel@outlook.com

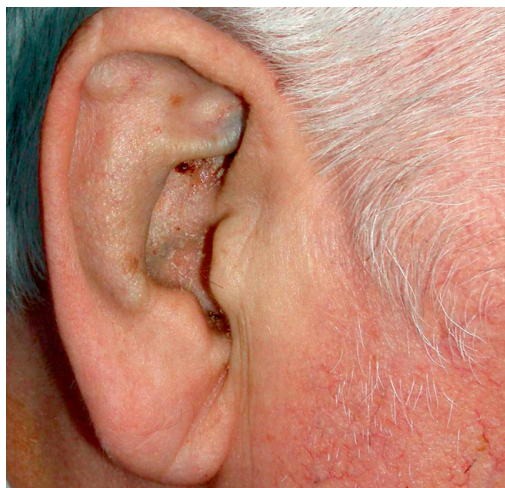
Võtmesõnad:  
alkaptonuuria, ainevahetushaigus, aordiklapi kitsenemus, südame pärgarteri haigus, teisene osteoartroos

## HAIGUSJUHU KIRJELDUS

2011. aasta oktoobris hospitaliseeriti 62aastane mees PERHi plaaniliseks aordiklapi proteesimiseks ning aortokoronaarseks šunteerimiseks. Patsient kaebas viimase poole aasta jooksul süvenenud stenokardilistele valudele lisaks ka hingeldust, jõuetust ning turseid jalgadel. Rindkere vasemas pooles esinesid ka harvad valuhood, mida haige seostas hingamisliigutustega. 2001. aastal oli patsiendil naha rohekashalli pigmentatsiooni, uriini värvuse tumenemise ja lülisamba inimese leukotsüütide antigeeni (HLA) B27 negatiivsete degeneratiivsete muutuste alusel diagnoositud alkaptonuuria. 2013. aastal kinnitas haruldast diagnoosi ka SA TÜK ühendlabori geneetikakeskuses teostatud orgaaniliste hapete kvantitatiivne analüüs. Märkimisväärselt oli suurenenud HGA eritus uriiniga. Olulisemate kaasuvate haigustena esinesid patsiendil põlveliigete kahepoolne degeneratiivne osteoartroos, mis piiras oluliselt patsiendi liikumisvõimet, kõrgvererõhktõbi, düslipideemia, eesnäärme adenoom ja lubistused, alkohoolne maksatsirroos, psoriaas ja krooniline tubulointerstitsiaalne neerupõletik.

Patsiendi õel esines samuti alkaptonuuria, mis diagnoositi molekulaargeneetilisel analüüsil.

Füüsilisel läbivaatusel oli patsient korrapärase kehaehitusega, kehamassi indeksiga 27,4 kg/m<sup>2</sup>. Südametöö oli regulaarne, perifeerne arteriaalne vererõhk



**Foto 1.** Alkaptonuuriale omane kõhrkoe rohekashall pigmentatsioon, mis on enam väljendunud kõrvakarbikute ja *anthelex*'i piirkonnas.

120/80 mm Hg, pulsisagedus 76 lööki minutis. Süstoolset kahinat võis kuulda üle rindkere. Turseid kummalgi säärel ei täheldatud. Patsiendi mõlemas kõrvalestas esines alkaptonuuriale omane rohekashall pigmentatsioon, mis oli enam väljendunud kõrvakarbikute ja *anthelex*'i piirkonnas (vt foto 1). Rohekashalli varjundiga olid ka mõlema silma skleerad.

Patsiendi uriiniproovis leiti 25 leukotsüüti vaateväljas, ülejäänud näitajad jäid referentsvahemikku. Uriini värvus muutus mõneajalisel seismisel alkaptonuuriale iseloomulikult pruunikasmustaks.

EKG-l registreeriti siinusbradükardia ja negatiivsed T-sakid külgmistes (I, II, aVL) ja eesmistes (V5, V6) lülitustes. Muus osas EKG-l väljendunud kõrvalekalded puudusid.

Ehhokardiograafilisel uuringul hinnati mõõdukalt hüpertrofeerunud vasaku vatsakese süstoolne funktsioon normaalseks (EF 70%), lokaalseid kontraktsioonihäireid ei täheldatud. Kaltsifitseerunud kolmehõlmne aordiklapp osutus raskelt ahenenuks (AVA 0,6 cm<sup>2</sup>), teised klapid olid haigusliku leiuta.

Plaanilisel selektiivsel koronarograafial tuvastati parema pärgarteri krooniline oklusioon, teistes arterites osutusid ahenemised hemodünaamiliselt ebaoluliseks.

SKG valem: 1D A(222) C(2) OM(2) D(36R)  
K: D-D C-D.

Kõhu- ja vaagnapiirkonna ultraheliuuringul leiti eesnäärmes alkaptonuuriale iseloomulikke rohkeid lubistusi, mida oli kirjeldatud juba 2004. aastal.

Patsiendile tehti südameoperatsioon 11.10.2011. Eemaldati raskelt kahjustunud kolmehõlmne aordiklapp, mis asendati bioproteesiga ESP100-21 (Saint Jude). Lisaks tehti veenišunt sulgunud paremale pärgarterile. Aordi sein, aordiklapp ja mitraalklapi eeshõlm olid pigmenteerunud alkaptonuuriale iseloomulikult rohekashalliks. Intensiivravi periood kulges tüsistusteta, patsient lahkus statsionaarist 29.10.2011 rahuldavas üldseisundis. Kontroll-ehhokardiograafia 15.02.2012 kinnitas klappiproteesi normaalset funktsioneerimist (keskmine rõhugradient oli 17,5 mm Hg, paravalvulaarset leket ei täheldatud).

## ARUTELU

50–70aastastel alkaptonuuriahaigetel tekib aordiklapi kitsenemus sageli, teised südameklapid on haaratud oluliselt harvem. Pettit ja kaasautorid on näidanud, et aordi-

klapihaiguse levimus ja raskusaste suurenevad alkaptonuuriahaigetel koos vanusega (13). Erinevalt degeneratiivsest aordiklapi kitsenemusest puudub alkaptonuuriaga seotud aordiklapihaiguse ja levinud südameveresoonekonna riskitegurite vahel seos (14). Kui aordiklapi kitsenemuse levimus üle 65aastaste hulgas on mahuka uuringu (*The Cardiovascular Health Study*) andmetel 2% (15), siis alkaptonuuriahaigete hulgas tehtud uuringutes on vastavad suhtarvud jäänud vahemikku 17–100% (13, 14). Levimuse suur varieeruvus tuleneb tõenäoliselt vaatlusaluste vähesusest.

Mõned uuringud on viidanud ka alkaptonuuriahaigete südame pärgarterite haigestumise suuremale riskile, kuid üksmeel selles küsimuses teadlaskonnas praegu puudub (13). On võimalik, et alkaptonuuria tõttu kahjustunud pärgarterid on ateroskleroosilistele muutustele suhtes vastuvõtlikumad (9).

Meile teadaolevalt Eestis varasem alkaptonuuriast tingitud aordiklapi kitsenemuse ja pärgarterihaiguse kirurgilise ravi kogemus puudus. Kirjanduses ei leidu viiteid, et selle ravi tulemused erineksid kuidagi tavapärasest ning see on kooskõlas ka meie patsiendi ravi tüsistumata kuluga. Esmapilgul ootamatu rohekashall või must aordi sisemus ei peaks jätma südamekirurgile kahtlusi optimaalse ravitulemuse saavutamise suhtes.

Pärast südameoperatsioonist taastumist tehti ülalkirjeldatud patsiendil PERHis 29.05.2012 tüsistusteta kulgenud parema põlveliigese totaalne endoproteesimine. Ortopeediline sekkumine oli vajalik alkaptonuuriast tingitud osteoartroosi ning konservatiivsele ravile allumatu koormusvalu ravimiseks.

Teisene osteoartroos tekib 40. eluaastaks umbes 50%-l alkaptonuuriahaigetel. Enamasti kahjustuvad lülisammas ning põlve-, puusa- ja õlaliigesed. Väikesed liigesed on haigusest haaratud harva. Varajane lumbaal- ja torakaallülivahetaste kahjustus tingib iseloomuliku seljajäikuse ja -valu, mis on tihti alkaptonuuria esmasseks kliiniliseks sümptomiks. Põlveliigese kahjustus avaldub esmalt valu ja paistetuse, hiljem muutuvad põlved järk-järgult jäigemaks ning võivad deformeeruda (tavaliselt fleksiooni-*valgus'*e-seisu). Kliiniliselt olulist puusa- ja õlaliigesekahjustust esineb harvem (16).

Histoloogiliselt kirjeldati põlveliigese lõikuspreparaadis mitteluulises kõhrkoes laiguti esinevaid suuremaid ja väiksemaid korrapäratu kujuga pigmendiladestusi, mis on alkaptonuuriale väga iseloomulikud. Kahjustatud kõhre pigmentatsioon oli küllaltki massiivne, kuid sellega kõrvuti leidis ka normilähedast hüaliinset kõhrkude, mis oli ebaühtlaselt paksenenud või hüperplastiline. Luupõrkade vahelises rasvkoes-sidekoes esines koe reaktsioon osteoklasti tüüpi hiidrakkudega ning kirjeldati ebaühtlast luu vaheaine fibroosi (müelofibroosi).

06.09.2012 endoproteesiti edukalt ka patsiendi vasak alkaptonuuriast kahjustatud põlveliiges.

Vähem kui aastaga parandati väljendunud liikumisraskustega haige südameveresoonekonna võimekust ning mõlema põlveliigese funktsiooni. Varem kehva tervise tõttu tubaseks jäänud patsient plaanib naasta endisele tööle.

**Kokkuvõttes** võib tõdeda, et alkaptonuuriast tingitud aordiklapi kitsenemuse, südame pärgarterite ahenemise ning kahepoolse põlveliigese osteoartroosiga haige sai kirurgilisest ravist olulist abi. Kirjeldatud haigusjuhu harukordsus seisneb alkaptonuuria olulisemate tüsistuste samaaegses esinemises ja nende järjestikuses edukas kirurgilises ravis. Haruldasest geneetilisest haigusest hoolimata on võimalik suurendada selliste haigete funktsionaalset võimekust ning parandada sedakaudu oluliselt ka nende elukvaliteeti.

## SUMMARY

### Alkaptonuria related aortic stenosis, coronary artery disease, secondary osteoarthritis and their surgical management

**Kaido Paapstel<sup>1,2</sup>, Ants Paapstel<sup>3</sup>, Ants Kass<sup>3</sup>, Tõnu Peets<sup>4</sup>, Enn Jõeste<sup>5</sup>, Jaak Kals<sup>2,6</sup>**

Alkaptonuria is a rare, progressive and irreversible genetic metabolic disorder. It is characterized by the classic clinical triad of homogentisic aciduria, ochronosis and arthritis. Aortic stenosis is the most common cardiovascular involvement in patients with alkaptonuria and sometimes

<sup>1</sup> Faculty of Medicine, University of Tartu, Tartu, Estonia

<sup>2</sup> Department of Biochemistry, University of Tartu, Tartu, Estonia

<sup>3</sup> North Estonia Medical Centre, Surgery Clinic, Tallinn, Estonia

<sup>4</sup> East Tallinn Central Hospital, Rheumatology Centre, Tallinn, Estonia

<sup>5</sup> North Estonia Medical Centre, Diagnostics Division, Tallinn, Estonia

<sup>6</sup> Surgery Clinic, Tartu University Hospital, Tartu, Estonia

Correspondence to: Kaido Paapstel  
paapstel@outlook.com

**Keywords:** alkaptonuria, metabolic disease, aortic stenosis, coronary artery disease, secondary osteoarthritis

surgical treatment may be needed. In addition, coronary artery disease and degenerative arthritis may occur in these patients.

## KIRJANDUS / REFERENCES

1. Dronamraju K. Profiles in genetics: Archibald E Garrod (1857–1936). *Am J Hum Genet* 1992;51:216–9.
2. Garrod AE. The incidence of alkaptonuria: A study in chemical individuality. *Lancet* 1902;2:1616–20.
3. Zatková A, de Bernabé DB, Poláková H, et al. High frequency of alkaptonuria in Slovakia: evidence for the appearance of multiple mutations in HGO involving different mutational hot spots. *Am J Hum Genet* 2000;67:1333–9.
4. Wilke A, Steverding D. Ochronosis as an unusual cause of valvular defect: a case report. *J Med Case Rep* 2009;27:9302.
5. Phornphutkul C, Introne WJ, Perry MB, et al. Natural history of alkaptonuria. *N Engl J Med* 2002;347:2111–21.
6. Vilboux T, Kayser M, Introne W, et al. Mutation spectrum of homogentisic acid oxidase (HGO) in alkaptonuria. *Hum Mutat* 2009;30:1611–9.
7. Goicoechea De Jorge E, Lorda I, Gallardo ME, et al. Alkaptonuria in the Dominican Republic: identification of the founder AKU mutation and further evidence of mutation hot spots in the HGO gene. *J Med Genet* 2002;39:E40.
8. Findlay GH. Ochronosis. *Clin Dermatol* 1989;7:28–35.
9. Folkles LV, Brull D, Krywawych S, et al. Aortic stenosis in cardiovascular ochronosis. *J Clin Pathol* 2007;60:92–3.
10. University of California. Nitisinone (NTBC) in different age groups of patients with alkaptonuria. In: *ClinicalTrials.gov* [Internet]. 2011- [cited 2021 Jan]. Available from: <http://clinicaltrials.gov/show/record/NCT01390077>. NCT Identifier: NCT01390077.
11. Royal Liverpool and Broadgreen University Hospitals NHS TRUST. Clinical Development of Nitisinone for Alkaptonuria. In: *Cordis.Europa.eu* [http://cordis.europa.eu/search/index.cfm?fuseaction=proj.document&PJ\\_RCN=13426747](http://cordis.europa.eu/search/index.cfm?fuseaction=proj.document&PJ_RCN=13426747). Project Reference: 304985.
12. Introne WJ, Perry MB, Troendle J, et al. A 3-year randomized therapeutic trial of nitisinone in alkaptonuria. *Mol Genet Metab* 2011;103:307–14.
13. Pettit SJ, Fisher M, Gallagher JA, et al. Cardiovascular manifestations of alkaptonuria. *J Inher Metab Dis* 2011;34:1177–81.
14. Hannoush H, Introne WJ, Chen MY, et al. Aortic stenosis and vascular calcifications in alkaptonuria. *Mol Genet Metab* 2012;105:198–202.
15. Stewart BF, Siscovick D, Lind BK, et al. Clinical factors associated with calcific aortic valve disease. *Cardiovascular Health Study. J Am Coll Cardiol* 1997;29:630–4.
16. Groseanu L, Marinescu R, Laptioiu D, et al. A late and difficult diagnosis of ochronosis. *J Med Life* 2010;3:437–43.

## Viljatusravi avaldab tagasihoidlikku mõju selle abil sündinud laste vaimsete häirete tekkimise riskile

Järjest rohkem lapsi sünnib reproduktiivsete tehnoloogiate ja viljatusravi abil (mõnes riigis kuni 9% kõigist vastsündinuist), kuid nende võtete mõju laste hilisemale arengule ja tervisele, sh vaimsele, ei ole piisavalt uuritud. Bjorn Bay ja tema kaastöötajad avaldasid hiljuti ajakirjas *British Medical Journal* Taani vastsündinute elukäigu jälgimisel põhineva uuringu tulemused, milles võrreldi erinevat tüüpi viljatusravi järel tekkinud ja spontaanselt rasedusest sündinud laste psüühikahäirete tekkimise riske lapseas.

Uuringusse kaasati meditsiinilise sünniregistri alusel kõik Taanis ajavahemikul 01.01.1995–31.12.2003 sündinud lapsed, kelle ema oli sünnihetkel vähemalt 20aastane. Uuringukohorti kuulus 588 967 last, kellest 33 139 oli

sündinud viljatusravi järel ning keda jälgiti 8,1–17,1 aasta vanuseks saamiseni. Kasutatud viljatusravi alusel jagati uuritavad *in vitro* viljastamise või intratsütoplasmaatilise spermatoosidi injektsiooni (IVF/ICSI) ja hormoonravi (kas indutseeritud ovulatsiooniks või emakasiseseks viljastamiseks) saanute rühma ning neil uuriti võrdluses tavarasedusest sündinutega lapse- ja noorukieas psüühikahäirete esinemist (RHK-10 psüühikahäirete klassifikatsiooni alusel). Analüüsiks vajalikud andmed saadi Taani meditsiiniregistris olevate isikuandmete sobival linkimisel ning kohandamisel laste emade sotsiaalsete ja meditsiiniliste näitajatega. Tulemused väljendati erinevate psüühikahäirete esinemise absoluutse ja suhtelise riskina erinevates uuritavate rühmades.

Analüüsi tulemusena selgus, et psüühikahäire esinemise absoluutne risk tavaraseduse järel oli 3,9%, IVF/ICSI järel 3,5% ja hormoonravi järel 4,1%, kusjuures poistel oli psüühikahäire tekki-

mise absoluutne risk oluliselt suurem (5,8% versus 2,1% tüdrukutel). Kui võrreldi omavahel IVF/ICSI järel ja tavarasedusest sündinud lapsi, siis selgus, et vaid tikkide (F95.0–F95.8) esinemise suhteline risk oli IVF/ICSI rühmas suurenenud (HR = 1,41; 95% usaldusvahemik 1,05–1,87). Indutseeritud ovulatsiooniks või emakasiseseks viljastamiseks kasutatud hormoonravi järel tekkinud rasedusest sündinud lastel tähelepanek väärtust psüühikahäirete esinemise sagedust, mis ilmneb teatud psühholoogilise arengu ning käitumis- ja emotsionaalsete häirete esinemise suhtelise riski näitajate suurendamises (erinevate häirete HR näitajad 1,15–1,22). Seega ei avalda uuritud viljatusravi võtmed olulist mõju nende abil sündinud laste vaimsele tervisele.

## ALLIKAS

Bay B, Mortensen EL, Hvidtjørn D, Kesmodel US. Fertility treatment and risk of childhood and adolescent mental disorders: register based cohort study. *BMJ* 2013;347:f3978. DOI: 10.1136/bmj.f3978. <http://www.bmj.com/content/347/bmj.f3978>.

## LÜHIDALT