

# Allergilised silmahaigused

Mare Pauklin<sup>1</sup>, Mikk Pauklin<sup>2</sup>

Allergiline silmahaigus on ülitundlikkusreaktsioon, mis haarab tavaliselt ainult silmi, kuid kaasneda võivad ka muud sümptomid. Klassikalisteks allergilisteks konjunktiivideks peetakse hooajalist ning aastaringset allergilist konjunktiiviti, atoopilist keratokonjunktiiviti ja vernaalset ehk kevadkeratokonjunktiiviti. Tekkemehhanismid on atoopilisel ja vernaalsel konjunktiiviidil aga teised kui hooajalisel ning aastaringtsel allergilisel konjunktiiviidil. Allergiliste silmahaiguste diagnoosimisel tuleb toetuda täpse anamneesi võtmisele ja haiguse kliinilistele ilmingutele. Nii farmakoloogilise kui ka immuunraviga on võimalik haigestunu sümptomeid leevendada. Patsiendi teadlikkus ning allergeenide vältimine on nende haiguste puhul esmatähtsad.

Allergiliste haiguste esinemine on viimase kümnendi jooksul sagenenud, kuid selle põhjust ei ole õnnestunud tuvastada. Arvatakse, et tegemist on mitme teguri koostoiemega ning olulised on geneetiline eelsoodumus, õhusaaste, kokkupuude loomadega ja varajane sensibilisatsioon lapsepõlves (1). Ligikaudu 15–20%-l inimestest on mingit tüüpi allergiline haigus (2). Silmakahjustuse sümptomid esinevad 40–60%-l allergiat põdevatest patsientidest ja halvendavad oluliselt elukvaliteeti (2, 3). Lapseaasta astma ja allergia rahvusvahelise uuringu (*International Study Asthma and Allergies in Childhood*, ISAAC) andmetel esineb allergilist rinokonjunktiiviti 1,4–39,7%-l lastest ja noorukitest (2).

Kliiniliselt on allergilisi silmahaiguseid kohati keeruline eristada teistest punase silma põhjustest. Lisaks ei pöörata süsteemsete allergiliste kaebustega patsientide puhul alati tähelepanu silmapoolsetele sümptomitele. Artiklis on antud ülevaade allergilistest silmahaigustest ja nende ravist.

## ALLERGIA PATOGENEES

Allergia patogeneesis on peamiselt kohal immunoglobuliin E (IgE) vahendatud ehk I tüüpi ülitundlikkusreaktsioon. Allergeen läbib konjunktiivit ehk sidekesta epiteeli ning ühineb sensibiliseeritud nuumrakkude pinnal IgE retseptoriga ning see viib nuumrakkude degranulatsioonini ning histamiini ja teiste mediaatorite (trüptaas, hepariin) vabanemiseni. Histamiini seostumine konjunktiivit rakkude H<sub>1</sub>-retseptoritega põhjustab sügelust ja seostumine H<sub>2</sub>-retseptoritega põhjustab punetust (4). Nuumrakkudest vabanevad veel mitmed

ensüümid (histaminaas jt), mis allergilist reaktsiooni pidurdavad, seetõttu kestab varane vastus vaid 20–30 minutit (1, 2, 5).

Pikaajalisel või korduval kokkupuutel allergeeniga vallanduvad mehhanismid, mis põhjustavad põletikurakkude infiltratsiooni ning põletikumediaatorite vabanemise, kujundades hilisreaktsiooni. Vastusena allergeeni seostumisele tekkivad mediaatorid on prostaglandiinid, tromboksaanid, leukotreenid, trombotsüüte aktiveerivad faktorid, tsütokiinid, kemokiinid ja kasvufaktorid (vt joonis 1).

## MIS ON SILMA ÜLITUNDLIKKUSREAKTSIOONID?

Silma ülitundlikkusreaktsioonide klassifikatsioonis on valitsenud teatav segadus, kuna sageli on nimetatud allergilisteks reaktsioonideks seisundeid, mille patogeen ei ole otseselt allergilise geneesiga.

Klassikaliselt kuuluvad silma allergiliste seisundite alla hooajaline ning aastaringne allergiline konjunktiivit, atoopiline keratokonjunktiivit, vernaalne ehk kevadkeratokonjunktiivit. Atoopilisel ja vernaalsel keratokonjunktiiviidil on lisaks IgE vahendatud reaktsioonile iseloomulik ka mitte-IgE vahendatud ülitundlikkus (vt tabel 1) (6). Osas kirjandusallikates on käsitletud silma allergilise haigusena ka kontaktblefarokonjunktiiviti, mille puhul on tegemist hilistüüpi ehk mitte-IgE vahendatud ülitundlikkusreaktsiooniga. Sellesse rühma liigitati varem ka hiid- ehk gigantpapillaarne konjunktiivit, kuid seda ei tohiks käsitleda tõelise allergilise seisundina, vaid kroonilise mikrotraumaga seotud ülitundlikkusega (1).

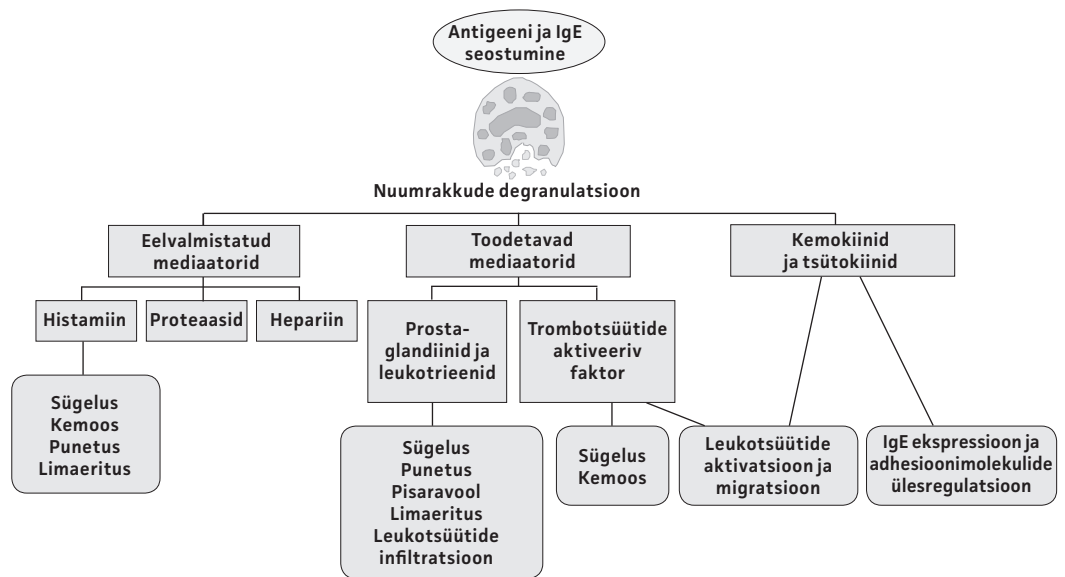
Eesti Arst 2015;  
94(9):551–558

Saabunud toimetusse:  
27.04.2015  
Avaldamiseks vastu võetud:  
04.05.2015  
Avaldatud internetis:  
31.10.2015

<sup>1</sup> TÜ Kliinikumi sisekliinik,  
<sup>2</sup> TÜ Kliinikumi silmakliinik

Kirjavahetajaautor:  
Mare Pauklin  
mare.pauklin@gmail.com

Võttesõnad:  
allergilised silmahaigused,  
punane silm, allergia,  
konjunktiivit



Joonis 1. Allergilise konjunktiviidi patogenees (modifitseeritud kirjandusallika 31 järgi).

### ALLERGIINE KONJUNKTIIVIT

Allergia on sage silma sidekestapõletiku ehk konjunktiviidi põhjustaja (7). Tegemist on ülitundlikkuse seisundiga, mis piirub ainult silmadega või esineb koos allergilise riniidi, lööbe või astmaga. Umbes 90%-l patsientidest kaasnevad allergilise riniidiga ka silmapoolsed sümptomid (8). Reaktsiooni põhjustajaks on enamasti õhu kaudu levivad allergeenid, harva toiduained või ravimid (7).

Allergiline konjunktiviit ei ohusta nägemist, kuna ei kahjusta sarvkesta ehk korneat, kuid võib oluliselt vähendada patsiendi elukvaliteeti ja igapäevast toimetulekut (2, 7, 8).

### Avaldumisvormid

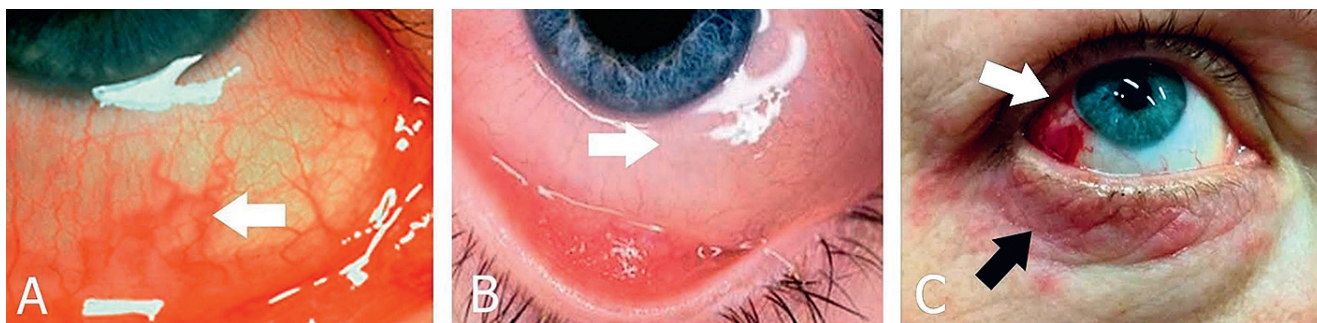
Eristatakse kaht põhilist allergilise konjunktiviidi avaldumisvormi: hooajaline allergiline konjunktiviit ja aastaringne allergiline konjunktiviit.

**Hooajaline allergiline konjunktiviit** on tüüpiline IgE vahendatud allergiline reaktsioon, mis on tihti seotud riniidiga. Esineb rohkem kevadel, kui õietolmu kontsentratsioon õhus on suur. Peamisteks sümptomiteks on vahelduv sügelus, pisaravool, konjunktiviit hüpereemia, konjunktiviiturse ehk kemoos, silmalaugude turse ja silmalau konjunktiviit papillaarne hüpertroofia (vt foto 1 A, B) (2, 7).

**Aastaringne allergiline konjunktiviit** on IgE vahendatud reaktsioon allergeenidele,

Tabel 1. Allergilise konjunktiviidi vormid

	Hooajaline konjunktiviit	Aastaringne konjunktiviit	Atoopiline keratokonjunktiviit	Kevadkonjunktiviit
Esinemine	vahelduv	püsiv	krooniline	püsiv ± vahelduvad ägenemised
Allergia-mehhanismid	IgE vahendatud allergia	IgE vahendatud allergia	IgE ja mitte-IgE vahendatud allergia	IgE ja mitte-IgE vahendatud allergia
Taust	atoopik	atoopik	täiskasvanud atoopik	lapsepõlv ± atoopik
Silmalaud	turses	± turses	ekseem + meibomiit	turses pseudoptoos
Konjunktiviit	folliikulid ja/või papillid	folliikulid ja/või papillid	papillid alalau konjunktiviitil ± fibroos	hiidpapillid ülalau konjunktiviitil
Limbus	-	-	± paksenenud + Horneri-Trantase täpikesed	± paksenenud + Horneri-Trantase täpikesed
Kornea	-	-	pindmised punkterosioonid, haavand, naast, armistumine, perifeerne neovaskularisatsioon	pindmised punkterosioonid ± haavand ± vernaalne naast



**Foto 1.** A. Allergiline konjunktiviit iseloomuliku konjunktivaalse hüperemia (nool) ja vesise eritiseega. B. Allergiline konjunktiviit alalau papillide ning konjunktivi turse ehk kemoosiga (nool). C. Atoopiline dermatiit silmalaugudel (must nool) ning intensiivsest silmade hõõrumisest tingitud subkonjunktivaalne verevalum (valge nool).

Fotod: Mikk Pauklini erakogu.

millega patsient on kontaktis aasta ringi nagu tolmulestad, looma epidermis, hallitusseen või mitme allergeeni kombinatsioon. Sümptomid on samad, mis hooajalise allergilise konjunktiviidi puhul, kuid vaevused esinevad pikema aja jooksul ja on enamasti kergemad. Iseloomulik on sümptomite esinemine või ägenemine just siseruumides.

## Diagnoos

Allergilise konjunktiviidi diagnoos põhineb hoolikal anamneesil ja kliinilisel uurimisel. Kaebuste kordumine aastast aastasse samadel kalendrikuudel aitab leida võimalikku allergeeni õietolmu levimise aja põhjal patsiendi elukohas. Patsienti tuleks ka küsitleda lapseas või hetkel esineva ekseemi, astma, riniidi kohta.

Et tuvastada IgE vahendatud ülitundlikkust, peaks tegema nahatorketestid õietolmu, tolmulestade ja looma epidermise suhtes. Teisi allergeene (nt hallitusseened, prussakad või toiduallergeenid) peaks selgitama välja anamneesi võttes. Kahjuks need testid ei kinnita ega lükka allergilise konjunktiviidi esinemist täielikult ümber. Nahatestide positiivne tulemus korreleerub erinevatel andmetel umbes 70–90%-l silmapoolsete sümptomitega (9, 10). Kui nahatorketestid on ebakõlas haiguse anamneesiga või vastunäidustatud, peaks mõtlema spetsiifilise IgE määramisele vereseerumis (2). Kõige kindlamalt kinnitab allergilise konjunktiviidi esinemist konjunktivi provokatsiooni test spetsiifilise allergeeniga, aga see ei ole Eestis laialdaselt kasutusel (10). Selle tegemist võiks kaaluda patsientidel, kellel nahatorketestid või spetsiifiline IgE vereseerumis on negatiivne, kuid anamnees

viitab silmaallergiale (7). Mitte-IgE vahendatud ülitundlikkuse kindlakstegemiseks on vajalik teha epikutaantestid (2). Eosinofiilide hulga suurenemine konjunktivi bioptaadis võimaldab allergilist konjunktiviiti diagnoosida, aga biopsia leiab kliinilises praktikas vähe kasutamist (11).

## Diferentsiaaldiagnoos

Diferentsiaaldiagnostiliselt tuleb allergilist konjunktiviiti eristada mitmetest silmapinna haigustest, mis vajavad põhjalikumalt oftalmoloogilist läbivaatust ja täiendavaid teste. Nendeks on nn kuiva silma sündroom, viiruslik konjunktiviit ja bakteriaalne konjunktiviit.

**Kuiva silma sündroomi** korral võib sarnaselt allergilise konjunktiviidiga esineda pidevat ja kohati ägenevat silmaärritust, mis võib väljenduda hõõrumise, võõrkehahunde või põletustundena, aga üldiselt mitte allergilisele konjunktiviidile iseloomuliku sügelusena. Mõlema haiguse korral võib esineda kergest konjunktivi hüperemiat. Diagnoosimise teeb keerulisemaks allergilise konjunktiviidi ja kuiva silma sündroomi sage koosinemine. Arvatakse, et vähese pisarakihi tõttu on neil patsientidel väiksem võime eemaldada allergeeni silma pinnalt. Kuiva silma sündroomi diagnoosimisel aitavad silma pinna värvimine fluorestseini või lissamiinrohelistega, Schirmeri test ning pisarakihi katkemise aja uurimine.

**Viirusliku konjunktiviidi** korral võib sarnaselt allergilise konjunktiviidiga esineda vesist eritist, aga enamasti ei ole põhiliseks kaebuseks sügelemine, vaid pigem hõõrdumistunne. Konjunktivi turse on enamasti vähem väljendunud ja sageli eelnevad või kaasnevad nn külmetushaiguse sümptomid.

**Bakteriaalsele konjunktiviidile** on iseloomulik limas-mädane või mädane eritis, mis võib põhjustada silmade hommikust kinnikleepumist. Konjunktiviivi hüperemia on sageli bakteriaalse konjunktiviidi korral rohkem väljendunud kui allergilise konjunktiviidi korral.

## Ravi

Allergilise konjunktiviidi ravi seisneb peamiselt allergeeni vältimises, paikses ravis antihistamiinikumide ja nuumrakkude stabilisaatoritega (vt tabel 2). Kui on teada, millise õietolmu tõttu allergia tekib, on soovitatav alustada juba enne taime oodatavat õitsemist antihistamiinsete ja nuumrakke stabiliseerivate silmatilkade regulaarset kombineeritud kasutamist ning jätkata seda kogu õitsemisperioodi vältel. Kortikosteroidhormooni sisaldavad silmatilgad on küll allergilise konjunktiviidi ravis tõhusad, aga neid kasutatakse harva ja lühiajaliselt (kuni nädal), seda selliste võimalike kõrvaltoimete nagu silmapinna kahjustuste paranemise pidurdumise, sekundaarsete infektsioonide, silmasisese rõhu tõusu (sekundaarne glaukoom) ja silmaläätse hägustumise ehk katarakti tekkimise riski tõttu. Kirjanduse andmetel on spetsiifiline immuunteraapia (subkutaanne, sublingvaalne) suhteliselt efektiivne hooajalise ja aastaringse konjunktiviidi korral.

## ATOOPILINE KERATOKONJUNKTIIVIT

Atopia on individuaalne või perekondlik kalduvus produtseerida IgE antikehi vastuena juba allergeeni väikestele annustele. Atopia on suhteliselt sage probleem.

## Patogenees

Atoopilise keratokonjunktiviidi patogeneesis on olulised nii I tüüpi IgE vahendatud ülitundlikkus kui ka IV tüüpi T-rakkude vahendatud reaktsioon (2, 5). Arvatakse, et IgE sünteesi ei reguleeri T-rakud õigesti ning seetõttu on nii vereseerumis kui ka pisaravedelikus IgE hulk oluliselt suurenenud (12). Rohke IgE seostub nuumrakkudega ja põhjustab histamiini ja teiste mediaatorite pideva vabanemise nendest. Atoopilise keratokonjunktiviidiga patsientide konjunktiviis on nuumrakkude hulk oluliselt suurenenud ja need on erineval määral degranulariseeritud. Lisaks esineb oluline basofiilsete ja eosinofiilsete rakkude ja lümfotsüütide infiltratsioon (13).

## Sümptomid

Üldsümptomitest on iseloomulikud atoopiline dermatiit, riniit ja astma. Haigus algab täiskasvanueas ning vaibub enamasti pärast 50. eluaastat. Enamik selle haigusega patsiente on meessoost.

Silmakahjustus esineb 25–50%-l atopia-patsientidest (14–16). Tekkiv atoopiline keratokonjunktiviit on krooniline ja raskesti ravitav haigus, mis võib lõppeda nägemiskaotusega. Sümptomid on praktiliselt alati kahepoolsed, esinevad aasta ringi, aga võivad ägeneda kokkupuutel õhus lenduvate allergeenidega (12). Põhilisteks kaebusteks on tugev sügelemine, valguskartus ja nägemise halvenemine. Sageli esineb vesist või limast eritist, mis võib sekundaarsete infektsioonide esinemise korral muutuda limas-mädaseks.

Näol on punetav ja ketendav lööve eelkõige lau servadel (vt foto 1, C). Silma-

**Tabel 2.** Eestis allergia korral kasutatavad silmatilgad

Toimeaine	Ravim	Toime	Manustamine	Märkus
tetrüsoliin	Visine classic	veresooni ahendav	2–3 × päevas vähem kui 2 nädalat	punetus lõpetamisel
naatrium-kromoglükaat	Lecrolyn	nuumrakke stabiliseeriv	2 × päevas	profülaktiliselt; ei aita kiiresti
olopatadiin	Opatanol	antihistamiinne, nuumrakke stabiliseeriv	2 × päevas vähem kui 4 kuud	ravi + profülaktika
aselastiin-vesinikkloriid	Allergodil	antihistamiinne, nuumrakke stabiliseeriv	2 × päevas vähem kui 6 nädalat	ravi + profülaktika, 4–12aastastel kasutada lühiajaliselt, vanematel kui 12aastastel võib kasutada kaua
deksametasoon	Maxidex	põletikku vähendav	3–4 × päevas kuni üks nädal	kiire toime; kõrvaltoimed on silmasisese rõhu tõus, katarakt, infektsioonide sagenemine

nurkade nahk võib olla matsereerunud või haavandunud ning pisarapunktid armistumisest ahenenud (17). Atoopilise keratokonjunktiviidi korral esinevad papillid ehk näsad eelkõige alalau konjunktiviil. Rasketel juhtudel võib tekkida subepiteliaalne armistumine, alumise *fornix*'i lühenemine ning tekkida sümblefaron ehk alalau ja silmamuna konjunktiviil vahelised liited (17). Lisaks võivad sarvkesta ja sidekesta üleminekualale ehk *limbus*'e piirkonda tekkida kahvatud papille meenutavad moodustised, mida nimetatakse Horneri-Trantase punktideks.

Nägemise halvenemise põhjuseks võib olla sarvkesta kahjustus, mis algab enamasti sarvkesta alaosas punktitaoliste epiteeli defektidena, millest võib moodustuda ovaalse kujuga horisontaalne haavand (7, 17). Pikemaajalise põletiku tagajärjel võib kujuneda välja sarvkesta armistumine ning perifeerne neovaskularisatsioon, mis viib nägemise püsiva languseni. Seega vajab sarvkesta haaratusega atoopilise keratokonjunktiviidi patsient kiiret ja intensiivset ravi. Keratokoonust ehk sarvkesta väljavenimist ja õhenemist esineb nendel patsientidel oluliselt sagedamini kui üldrahvastikus ning seda seostatakse silma pikaajalise hõõrumisega (12).

Umbes 10%-l atoopilise keratokonjunktiviidiga patsientidest tekib katarakt. Katarakt võib tekkida ka patsientidele, keda ei ole ravitud kortikosteroididega ning kellel esimesed märgid läätse hägustumisest võivad ilmuda juba varases täiskasvanueas. Iseloomulik on just läätse eesmise osa (eesmine subkapsulaarne) ja tagumise osa (tagumine subkapsulaarne) hägustumine.

Paljudel (45%-l) atoopilise keratokonjunktiviidi patsientidel on nahatorketestid negatiivsed tüüpiliste allergeenide suhtes (1). Nii vereseerumis kui ka pisaravedelikus võib IgE sisaldus olla suurenenud. Konjunktiviil kraapimisel saadud analüüs näitab eosinofiilide ja monotsüütide suurenenud hulka, aga seda testi ei soovitata armistumise lisariski tõttu teha (5).

### Diferentsiaaldiagnoos

Diferentsiaaldiagnostiliselt tuleb atoopilist keratokonjunktiviiti eristada vernaalsest keratokonjunktiviidist ja kontaktblefaronkonjunktiviidist.

**Vernaalne keratokonjunktiviit** esineb eelkõige lapseas ja kaob hilises teismeeas.

Samuti ei esine vernaalse keratokonjunktiviidi puhul enamasti laugude nii ulatuslikku haaratust. See haigus kahjustab ennekõike ülalau konjunktiviil.

**Kontaktblefaronkonjunktiviidi** puhul ei ole tegemist IgE vahendatud allergiaga, vaid IV tüüpi hilineunud allergilise reaktsiooniga. Allergeenideks on üldiselt lihtsad kemikaalid, väikse molekulaarse kaaluga ained, mis seostuvad naha valkudega. Kontaktallergia haarab silma pinda, laugusid ja silmaümbruse nahka. Esmane sensibiliseerumine allergeeniga võib võtta mitu päeva aega. Uuel kokkupuutel allergeeniga areneb aeglaselt erütematoosne turse. Kontaktallergiaga seostub tihtipeale sügelus ja punetus silmalaugudel (1).

### Ravi

Atoopilise keratokonjunktiviidi ravis on oluline hoiduda kokkupuutest allergeenidega. Jahedad kompressid võivad sümptomeid leevendada. Laugude kuiva naha korral on soovitatav kasutada niisutavaid salve.

Paikses ravis tuleks eelistada antihistamiinse ja nuumrakke stabiliseeriva toimega silmatilku. Sageli tuleb neid ravimeid kasutada pikaajaliselt haiguse ägenemiste vältimiseks. Süsteemsed antihistamiinsed ravimid vähendavad sügelust ja võimaldavad patsiendil paremini magada. Kuna haiguse patogeneesis osalevad ka teised mediaatorid, ei pruugi ainult antihistamiinse toimega ravimid tõhusad olla. Paikseid kortikosteroidseid silmatilku tuleks kasutada konjunktiviidi raskete ägenemiste või sarvkesta haaratuse korral kuni nädala kestvate intensiivsete ravitsükklitena (5–8 korda päevas), millele järgneb manustamise kiire vähendamine ning lõpetamine. Ravile raskesti alluvatel juhtudel või halva ravisoostumuse korral võib kaaluda kortikosteroidide süstimist laugude konjunktiviil alla.

Kui kortikosteroidide kasutamine ei ole efektiivne, esinevad kõrvaltoimed või ei ole need ravimid hästi talutavad, on võimalik kasutada toopilisi tsüklosporiin A tilkasid. Rasketel juhtudel võib kasutada ka väikses annuses süsteemseid kortikosteroide, tsüklosporiini või takroliimust. Toopilisi antibiootikume tuleks kasutada sekundaarsete infektsioonide esinemise korral. Laugude armistumise ja sarvkesta haavandumise puhul tuleb kaaluda ka silmaoperatsiooni laugude asendi korrigeerimiseks või haavandite katmist amnioni membraaniga.



## VERNAALNE (KEVADINE) KERATOKONJUNKTIIVIIT

Vernaalne keratokonjunktiviit on silmaallergia raske vorm, mis esineb lastel ja noorukitel peamiselt sooja kliimas (1, 2). Kõige suurem esinemissagedus kuiva kuuma kliimaga piirkondades nagu Kesk-Aasias ja Põhja-Aafrikas. Esinemissagedus on Euroopas 1,2–10,6 juhtu 10 000 inimese kohta (1). Levimus Eestis ei ole teada, aga on kliinilise kogemuse põhjal väike.

### Patogenees

Haiguse tekkes on oluline pärilik eelsoodumus, kuigi praeguseks ei ole ühtegi vernaalse keratokonjunktiviidi tekkega seotud genotüüpi kindlaks tehtud. Atoopia esinemine patsiendil endal või tema peres on väga sage. Haiguse tekkes on oluline IgE vahendatud mehhanism. Patsientide vereseerumis ja pisaravedelikus on nii IgE kui ka histamiini sisaldus oluliselt suurenenud. Kuna umbes 50%-l patsientidest ei ole nahatestid tavaliste allergeenide suhtes positiivsed, ei ole tegemist ilmselt ainult ühe mehhanismiga. On leitud, et olulist rolli mängib ka T-rakkude vahendatud immuunvastus (18).

### Sümptomid

Vernaalne keratokonjunktiviit tekib peamiselt poistel 4–12aastaselt ja kaob puberteedieas. Osal patsientidest tekib hiljem atoopiline keratokonjunktiviit. Tüüpilisteks kaebusteks on tugev sügelus, võrkehatus, valguskartus, pisaravool ja pikemaajalise kulu korral ka tihe limajas eritis. Sümptomid esinevad põhiliselt hiliskevadel, aga kerged kaebused võivad esineda aasta ringi. Haigust võib ägestada uus kokkupuude allergeeniga, kuid sagedamini on ägenemised seotud mittespetsiifiliste ärritajatega (päike, tuul, tolmu) (18, 19).

Vernaalsel keratokonjunktiviidil on ka alavormid.

Silmalau vormi iseloomustavad ülalau konjunktiviil paiknevad erineva suuruse ja kõrgusega papillid, mis viivad limaskestast munakavisillutise moodi väljanägemiseni (vt foto 1 D). Iseloomulik on, et alalau ja silmamuna konjunktiviil papille ei teki ning konjunktiviil võib olla ainult tavapärast roosam. Erinevalt atoopilisest keratokonjunktiviidist ei teki olulist laugude subepiteliaalset armistumist.

*Limbus'e* vormi iseloomustavad Horneri-Trantase täpid, mis on hallikasvalged kõrgemad geeljad infiltraadid *limbus'e*l. Sõltuvalt haiguse raskusastmest võib neid täppe olla mõni üksik. Rasketel juhtudel võib esineda rohkeid täppe, mis haaravad kogu *limbus'e*t.

Sarvkesta ülasaosas võib esineda punkt-erosioone või makroerosioone. Raskematel juhtudel võib leiduda haavandeid, mida katab iseloomulik valge eritis ning nende paranemisel on sarvkest armistunud (2).

### Diagnoos

Haiguse diagnoosimine põhineb eelkõige tüüpilisel kliinilisel pildil. Eestis, kus haigust esineb harva, võib diagnoosimine vähe väljendunud ilmingute tõttu olla keeruline.

### Diferentsiaaldiagnoos

Diferentsiaaldiagnostiliselt tuleb haigust eristada eelkõige atoopilisest keratokonjunktiviidist, hiidpapillaarsest keratokonjunktiviidist ja trahhoomist.

**Atoopilise keratokonjunktiviidi** korral esinevad papillid alalau konjunktiviil, lisaks on teada atopia anamnees ning enamasti esineb ka laugude naha oluline atoopiline dermatiit.

**Hiidpapillaarset** konjunktiviiti klassifitseeriti varem sageli ekslikult allergiliste silmahaiguste hulka. Tänapäeval peetakse seda siiski kroonilisest mehaanilisest ärritusest tingitud mitteallergiliseks põletikuliseks reaktsiooniks. Põhjuseks on enamasti pehmete ning oluliselt harvemini kõvade kontaktläätsede kasutamine (20). Teised võimalikud põhjused on silmaoperatsioonide järel hõõruvad õmblused, silmaprotees, kõrgemad kohad silmapinnal nagu dermoidid ja glaukoomioperatsiooni filtratsioonipadi (7). Arvatakse, et ülalau konjunktiviil pidev mehaaniline kahjustus põhjustab pideva kemokiinide vabanemise ning subepiteliaalse kollageeni hulga suurenemise ning papillide moodustumise. Soodustavaks teguriks on ilmselt ka teatav geneetiline eelsoodumus ja kontaktläätsede pinnale kogunev sade. Samas esineb nendel patsientidel süsteemset allergiat niisama palju kui üldrahvastikus. Histamiini ja eosinofiilide hulk ei ole konjunktiviis suurenenud määral, mis viitaks allergilisele reaktsioonile.

Haigus võib esineda igas vanuses ja ei ole soolist erinevust. Kaebusteks on kergematel juhtudel kerge ärritus pärast kontaktläätsede eemaldamist, limane eritis, nägemise kerge hägusus ning raskematel juhtudel oluline võõrkehatus. Väljakujunenud haiguse korral tekib oluline kontaktläätsede talumatus. Iseloomulikud on ülemise silmalaua konjunktiviivi hüperemeemia ja papillid. Viimased tekivad esialgu lauservast kaugemal ning probleemi süvenedes suurenevad (üle 0,3 mm) ning katavad kogu lau sisepinna (1, 2).

Hiidpapillaarse konjunktiviidi diagnoosimine põhineb eelkõige kliinilisel pildil ja silmapinna kroonilise ärrituse anamneesil (kontaktläätsede kandmine jms). Põhiliseks ravimeetodiks on mehaanilise ärrituse vähendamine või kõrvaldamine. Kontaktläätsede korral tuleks proovida teisi läätsematerjale, kontaktläätsesid tihedamini vahetada, teha läätsede kasutamises 2–4 nädala pikkuseid vahesid, läätse kandmise aega lühendada ja vahetada läätsede puhastuslahuse tüüpi (20). Pärast pikemaid pause läätse kasutamises hiidpapillid enamasti kaovad. Kui patsient soovib läätsede kandmist jätkata, võiks proovida ühepäevaseid või kõvasid kontaktläätsesid. Sümptomite leevendamist aitab kiirendada ravi nuumrakkude stabilisaatorite ja toopiliste kortikosteroididega (21, 22).

**Trahhoom** on *Chlamydia trachomatis*'est tingitud raske põletik, mis kahjustab konjunktiviivi ja sarvkesta. Haigus ei ole Eestis levinud, kuid see tekitab konjunktiviivi ja sarvkesta olulise armistumise.

## Ravi

Vernaalne keratokonjunktiviit võib väljenduda kergest ärritusest raske nägemist ohustava vormini, seega ei ole ka ühte konkreetset kõigile sobivat raviskeemi. Nagu kõigi teiste allergiliste haiguste korral, on tähtis kindlaks teha allergeenid ja neid võimaluse korral vältida. Soovitatakse ka jahedaid kompressesid ja niisutavate tilkade kasutamist. Need küll ei kõrvalda põhjust, aga võivad sümptomeid leevendada. Põhiliseks raviks on siiski nuumrakke stabiliseerivad tilgad, tänapäeval eelkõige just nuumrakke stabiliseerivad antihistamiinsed kombineeritud tilgad, mis vähendavad pikaajalisel kasutamisel nii kaebusi kui ka haiguse sümptomeid (23). Paiksete mittesteroidsete põletikuvastaste ainete kasu-

## ENESEKONTROLLIKÜSIMUSED

- 1. Patsiendi peamiseks kaebusteks on pisaravool, silmade sügelus, konjunktiviivi hüperemeemia ja turse ning silmalauade turse. Need kaebused esinevad kevadel kase õitsemise perioodil ning nendega kaasneb vesine eritis ninast. Millise silmahaigusega võiks kliinilise pildi põhjal tegemist olla?**
  - a. Aastaringse allergilise konjunktiviidiga.
  - b. Hooajalise allergilise konjunktiviidiga.
  - c. Vernaalse (kevadise) keratokonjunktiviidiga.
- 2. Allergiline konjunktiviit kahjustab tihtipeale sarvkesta ehk korneat. Väide on**
  - a. vale
  - b. õige
- 3. Patsient kaebab nägemise langust. Objektiivselt on sarvkesta alaosas ovaalse kujuga horisontaalne haavand. Sellel patsiendil on tegemist**
  - a. vernaalse keratokonjunktiviidiga
  - b. kontaktblefarokonjunktiviidiga
  - c. atoopilise keratokonjunktiviidiga
- 4. Hiid- ehk gigantpapillaarse konjunktiviidi tekke põhjuseks võib olla pikaajaline kontaktläätsede kandmine. Väide on**
  - a. vale
  - b. õige
- 5. Milline on allergiliste silmahaiguste esmane ravitaktika?**
  - a. Allergeeni kindlakstegemine ja sellest allergeenist hoidumine.
  - b. Ravi kombineeritud antihistamiinsete ja nuumrakke stabiliseerivate tilkadega.
  - c. Alati tuleb kohe määrata kortikosteroidi silmatilku vähemalt kahe nädalaste kuuridena.

Enesekontrolliküsimuste õiged vastused: 1. b; 2. a; 3. c; 4. b; 5. a ja b.

tamine on samuti tõhus (24). Raskesti eemaldatavat limast eritist aitab lahustada 10% atsetüültsüsteiini tilkade kasutamine 4 korda päevas. Kortikosteroidide sisaldavate silmatilkade kasutamine on keratokonjunktiviidi raskete vernaalsete juhtude puhul efektiivne, kuid seda ravi tuleks kõrvaltoimete riski tõttu rakendada siiski lühiajaliste intensiivsete tsükliitena (25). Silmasisese rõhu tõusu on kirjeldatud 2–9%-l vernaalse keratokonjunktiviidi patsientidest pärast pikemaajalist ravi kortikosteroidide sisaldavate silmatilkadega (18, 26). Ravile allumatutel juhtudel võiks kaaluda ülalaua konjunktiviivi alla kortikosteroidide süstimist, mis on üsna lihtsalt teostatav ja efektiivne (27). Kõrvaltoimete ilmnemise või ravile halva allumise korral võib kasutada tsüklosporiini A tilku, mis põhjustavad vähem raskeid kõrvaltoimeid kui kortikosteroidid ning on niisama tõhusad (28).

## KOKKUVÕTE

Silmaallergia korral on tegemist ülitundlikkuse seisundiga, mis haarab silma või esineb koos süsteemsete kaebustega. Valdavas osas on silmaallergia väljenduseks nägemist mitteohustav hooajaline ja aastaringne allergiline konjunktiviit. Samas ei tohiks unustada, et esineb ka oluliselt halvema

prognoosiga ja intensiivsemat ravi vajavat atoopilist keratokonjunktiviiti ning meie kliimas harvem ka vernaalset keratokonjunktiviiti. Diagnoosimisel tuleb keskenduda anamneesile ja kliinilisele pildile. Ravis on oluline patsiendi õpetamine, allergeeni vältimine, farmakoloogiline ravi ja immuunteraapia.

## VÕIMALIKU HUVIKONFLIKTI DEKLARATSIOON

Kummalgi autoril ei ole artiklis esitatud andmetega seoses huvide konflikti.

## SUMMARY

### Ocular allergy

Mare Pauklin<sup>1</sup>, Mikk Pauklin<sup>2</sup>

The prevalence of allergic diseases has increased in the last decade, but the reasons for this have not been identified. Ocular allergy is a hypersensitivity reaction that involves only the eyes or may be accompanied by systemic symptoms. Seasonal allergic conjunctivitis, perennial allergic conjunctivitis, vernal keratoconjunctivitis and atopic keratoconjunctivitis are considered to be classical allergic conjunctivitis, but the pathophysiological characteristics of atopic and vernal keratoconjunctivitis are quite different from those of seasonal and perennial conjunctivitis. The diagnosis should concentrate on the history and clinical features of the disease. Treatment focuses on patient awareness, avoidance of allergens, and pharmacological and immune therapy.

## KIRJANDUS/REFERENCES

1. La Rosa M, Lionetti E, Reibaldi M, et al. Allergic conjunctivitis: a comprehensive review of the literature. *Ital J Pediatr* 2013;39:18.
2. Leonardi A, Bogaćka E, Fauquert JL, et al. Ocular allergy: recognizing and diagnosing hypersensitivity disorders of the ocular surface. *Allergy* 2012;67:1327–37.
3. Leonardi A, Motterle L, Bortolotti M. Allergy and the eye. *Clin Exp Immunol* 2008;153 Suppl 1:17–21.
4. Abelson MB, Udell IJ. H2-receptors in the human ocular surface. *Arch Ophthalmol* 1981;99:302–4.
5. Abelson BM, Udell IJ, Torkildsen G. Allergic and toxic reactions: The immune response. In: Albert DM, Miller JW, Azar DT, Barbara A, Blodi BA, eds. *Albert & Jakobiec's principles & practice of ophthalmology*. 3rd ed. Philadelphia: Saunders Elsevier, 2008;1:611–23

6. Johansson SG, Hourihane JO, Bousquet J, et al. A revised nomenclature for allergy. An EAACI position statement from the EAACI nomenclature task force. *Allergy* 2001;56:813–24.
7. Haahntela T, Hannuksela M, Terho EO. Allergiline konjunktiviit. *Tallinn: Medicina*; 2002.
8. Berger W, Abelson MB, Gomes PJ, et al. Effects of adjuvant therapy with 0.1% olopatadine hydrochloride ophthalmic solution on quality of life in patients with allergic rhinitis using systemic or nasal therapy. *Ann Allergy Asthma Immunol* 2005;95:361–71.
9. Leonardi A, Fregona I, Gismondi M, Daniotti E, Carniel G, Secchi AG. Correlation between conjunctival provocation test (CPT) and systemic allergometric tests in allergic conjunctivitis. *Eye (Lond)* 1990;4:760–4.
10. Abelson MB, Chambers WA, Smith LM. Conjunctival allergen challenge. A clinical approach to studying allergic conjunctivitis. *Arch Ophthalmol* 1990;108:84–8.
11. Abelson MB, Madiwale N, Weston JH. Conjunctival eosinophils in allergic ocular disease. *Arch Ophthalmol* 1983;101:555–6.
12. Tuft SJ, Kemeny DM, Dart JK, Buckley RJ. Clinical features of atopic keratoconjunctivitis. *Ophthalmology* 1991;98:150–8.
13. Foster CS, Rice BA, Dutt JE. Immunopathology of atopic keratoconjunctivitis. *Ophthalmology* 1991;98:1190–6.
14. Carmi E, Defossez-Tribout C, Ganry O. Ocular complications of atopic dermatitis in children. *Acta Derm Venereol* 2006;86:515–7.
15. Garrity JA, Liesegang TJ. Ocular complications of atopic dermatitis. *Can J Ophthalmol* 1984;19:21–4.
16. Nakano E, Iwasaki T, Osanai T, Yamamoto K, Miyauchi M. Ocular complications of atopic dermatitis. *Nihon Ganka Gakkai Zasshi* 1997;101:64–8.
17. Foster CS, Calonge M. Atopic keratoconjunctivitis. *Ophthalmology* 1990;97:992–1000.
18. Bonini S, Bonini S, Lambiase A. Vernal keratoconjunctivitis revisited: a case series of 195 patients with long-term followup. *Ophthalmology* 2000;107:1157–63.
19. Bonini S, Coassin M, Aronni S, Lambiase A. Vernal keratoconjunctivitis. *Eye (Lond)* 2004;18:345–51.
20. Donshik PC. Giant papillary conjunctivitis. *Trans Am Ophthalmol Soc* 1994;92:687–744.
21. Asbell P, Howes J. A double-masked, placebo-controlled evaluation of the efficacy and safety of loteprednol etabonate in the treatment of giant papillary conjunctivitis. *CLAO J* 1997;23:31–6.
22. Kruger CJ, Ehlers WH, Luistro AE, Donshik PC. Treatment of giant papillary conjunctivitis with cromolyn sodium. *CLAO J* 1992;18:46–8.
23. Corum I, Yeniad B, Bilgin LK, Ilhan R. Efficiency of olopatadine hydrochloride 0.1% in the treatment of vernal keratoconjunctivitis and goblet cell density. *J Ocul Pharmacol Ther* 2005;21:400–5.
24. D'Angelo G, Lambiase A, Cortes M, et al. Preservative-free diclofenac sodium 0.1% for vernal keratoconjunctivitis. *Graefes Arch Clin Exp Ophthalmol* 2003;241:192–5.
25. Tabbara KF, Al-Kharashi SA. Efficacy of nedocromil 2% versus fluorometholone 0.1%: a randomised, double masked trial comparing the effects on severe vernal keratoconjunctivitis. *Br J Ophthalmol* 1999;83:180–4.
26. Mandal R, Maiti P, Sasmal NK, et al. Ocular effects of long term use of topical steroids among children and adolescents with vernal keratoconjunctivitis: a prospective observational study. *J Indian Med Assoc* 2011;109:708–10.
27. Saini JS, Gupta A, Pandey SK, Gupta V, Gupta P. Efficacy of supratarsal dexamethasone versus triamcinolone injection in recalcitrant vernal keratoconjunctivitis. *Acta Ophthalmol Scand* 1999;77:515–8.
28. De Smedt S, Nkurikiye J, Fonteyne Y, et al. Topical ciclosporin in the treatment of vernal keratoconjunctivitis in Rwanda, Central Africa: a prospective, randomised, double-masked, controlled clinical trial. *Br J Ophthalmol* 2012;96:323–8.
29. Bielory L, Lien KW, Bigelsen S. Efficacy and tolerability of newer antihistamines in the treatment of allergic conjunctivitis. *Drugs* 2005;65:215–28.
30. Bielory L, Chun Y, Bielory BP, Canonica GW. Impact of mometasone furoate nasal spray on individual ocular symptoms of allergic rhinitis: a meta-analysis. *Allergy* 2011;66:686–93.
31. Brujic M, Kabat AG, Kading D, Sindt C, Szczotka-Flynn L. Updates in ocular surface wellness part 1: Ocular allergy, 2014; Available from: [http://medicus.com/downloads/Ocular\\_Surface\\_Wellness prt1.pdf](http://medicus.com/downloads/Ocular_Surface_Wellness prt1.pdf).

<sup>1</sup> Internal Medicine Clinic, Tartu University Hospital, Tartu, Estonia,

<sup>2</sup> Eye Clinic, Tartu University Hospital, Tartu, Estonia

Correspondence to:  
Mare Pauklin  
[mare.pauklin@gmail.com](mailto:mare.pauklin@gmail.com)

Keywords:  
allergic conjunctivitis, Red eye, allergy, ocular allergy