

Istmikunärvi iatrogenenne vigastus

Tarvo Sillat^{1,2}, Veith L. Moser³, Christopher Pivec¹, Gerd Bodner¹

70aastane naispatsient pöördus täiendavateks uuringuteks vasakpoolse peroneaalpareesi, vasema sääre- ja põlvi piirkonna lihaste atroofia ning tuimuse tõttu. Patsienti häirisid ka selle piirkonna tugevad paresteesiad, mis segasid und. Vaevused olid alanud 5 aastat varem, kui patsient kukkudes murdis vasaku reieluu, mida tollal ka opereeriti. Püsivate närvikaebuste tõttu oli patsient saanud senini elektro- ja füsioterapeutilisi protseduure, kuid olulist paranemist ei ilmnunud. Elektroneuromüograafiauuringutes peroneaal- ja tibiaalnärvi aktiivsused puudusid.

Röntgenipiltidel oli näha reieluu diafüüsi luustunud murd koos intaktse fiksaatsioonimaterjaliga (vt joonis 1). Ultraheliuuringul tuli reie keskosas nähtavale paksenenud istmikunärv, mille diameeter piki närvi distaalsemale liikudes lühikese distantsi jooksul järsult vähenes ja seejärel jälle laienes (vt joonis 2). Ahenemispirkonnas oli närv pitsunud reieluu ja sellest pindmisele jääva kajarikka struktuuri vahele. Arvestades ka anamneesi

ja röntgenipiltide leidu, kahtlustati närvi komprimeerimist fiksaatsioonimaterjali poolt. Järgnenud operatsiooni käigus leidis kinnitust, et istmikunärv paiknes ühe traatlingu alusi ning oli pitsunud selle ja reieluu vahele (vt joonis 3). Pärast närvi vabastamist jäi paresis püsima, aga paresteesiakaebused vähenesid oluliselt.

Iatrogenesed närvivigastused esinevad harva, aga nende esinemissagedus võib olla kliiniliselt alahinnatud. Ühes suures uuringus, kus retrospektiivselt analüüsiti perifeersetete närvide traumaatilise kahjustuse juhtusid opereeritud haigetel, leiti, et 17% perifeersetete närvide vigastustest olid tekkinud iatrogeneselt teel (1). Teises uuringus istmikunärvi vigastuste kohta näidati, et kuni 25% neist on iatrogenesed. Suure lahutusvõimega ultraheliuuring on üks võimalikest kuvamismeetoditest selliste (iatrogenesete) närvivigastuste hindamiseks (3), eriti kui magnetresonants-tomograafia uuritavas piirkonnas

olevate metalliartefaktide tõttu ei ole informatiivne.

Iatrogenic injury of the sciatic nerve

Tarvo Sillat^{1,2}, Veith L. Moser³, Christopher Pivec¹, Gerd Bodner¹

A 70-year-old woman presented with persistent peroneus paresis on the left side with muscular atrophy in the calf and foot regions and numbness in the foot area. The patient also complained of sleep disturbance due to severe paraesthesiae in the left leg. The symptoms had started five years earlier when she fell and fractured her left femur that was surgically repaired at that time. For persistent nerve problems, the patient had been treated conservatively with electro- and physiotherapy but with no evident improvement. ENG and EMG investigations revealed no activity of the peroneal and tibial nerves.

¹ Viini Meditsiiniülikooli Biomeditsiinilise kuvamise ja teraapia kateedri neuro- ja muskuloskeetaalradioloogia osakond,

² Põhja-Eesti Regionaalhaigla radioloogiakeskus,

³ Viini Närvivalukeskuse plastilise ja taastava kirurgia osakond

Kirjavahetajaautor:

Tarvo Sillat
tarvo.sillat@helsinki.fi

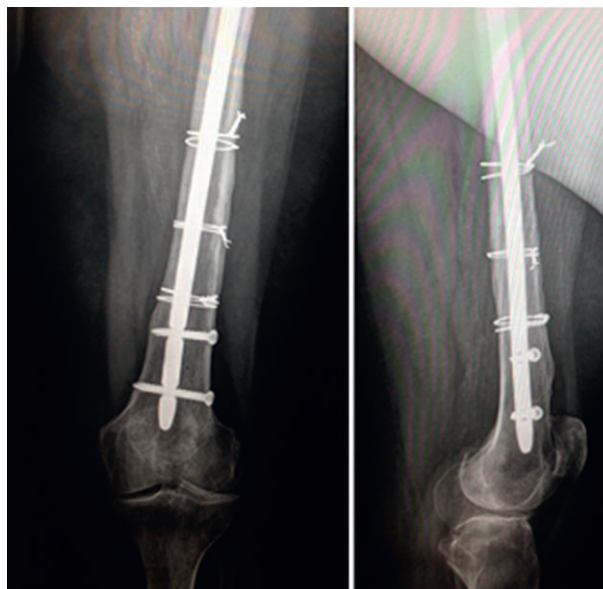¹ Division of Neuroradiology and Musculoskeletal Radiology, Department of Biomedical Imaging and Image-guided Therapy, Medical University of Vienna, Austria,

² Radiology Centre, North Estonia Medical Centre, Tallinn, Estonia,

³ Plastic and Reconstructive Surgery, Nerve Pain Center Vienna, Austria

Correspondence to:

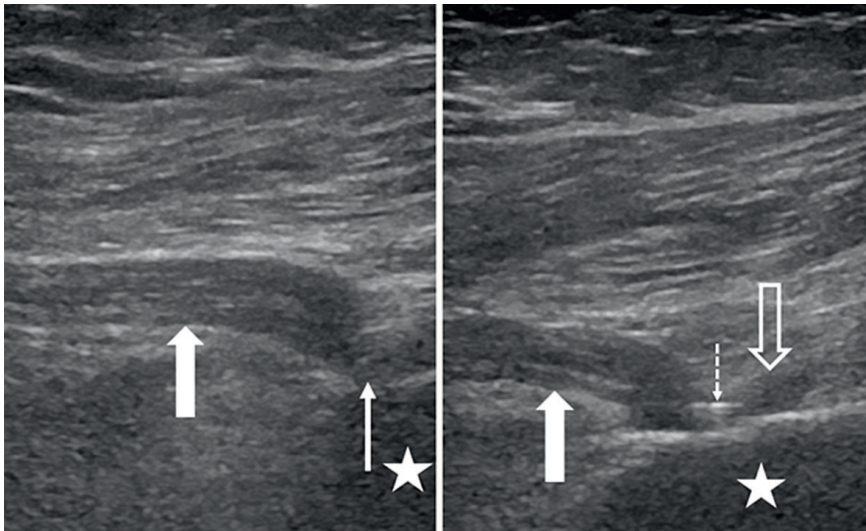
Tarvo Sillat
tarvo.sillat@helsinki.fi



Joonis 1.

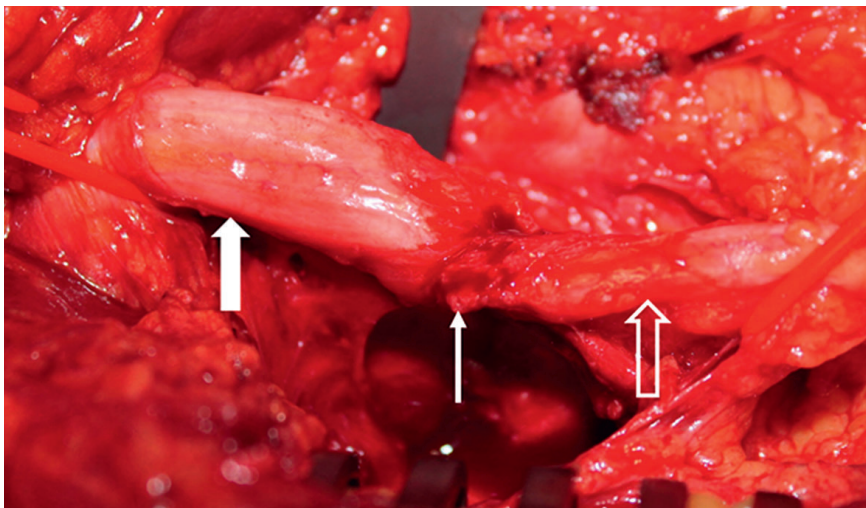
Anteroposterioorsel ja lateraalsel röntgeniülesvõttel on näha luustunud reieluumurd koos sissejäänud fiksaatsioonimaterjaliga.

Figure 1. AP and lateral x-ray images show the retained hardware used to fix the spiral fracture of the femur.



Joonis 2. Ultraheliuuringu pikisuunalised vaated reie tagakülje piirkonnast. Vasakpoolsel joonisel on näha atroofilise reie kakspealihase alusi paksenenud istmikunärv (paks nool). Distaalsemal närvi kulg ja diameeter järsult muutuvad (õhuke nool). Parempoolsel joonisel on pitsumiskoht selgemini näha. Närv on komprimeeritud pindmisema fiksatsioonimaterjali (katkendlik nool) ja sügavamal paikneva reieluu (täht) vahele. Distaalsemal närvi diameeter uuesti kasvab (seest tühi nool).

Figure 2. Longitudinal ultrasound scans of the posterior thigh area. The image on the left shows a swollen sciatic nerve below the atrophic biceps muscle (thick arrow). More distally, the nerve shows an abrupt deviation and reduction in diameter (thin arrow). The image on the right shows the entrapment site more clearly. A hyperechogenic structure (suture material) is seen on top of the nerve in this area (dashed arrow). Distal to the entrapment site, the nerve diameter enlarges again (empty arrow). Note the close proximity to the femur (star).



Joonis 3. Operatsiooniaegne ülevõtte, kus pärast traatlingu eemaldamist on näha selle alla pitsunud närv. Pitsumiskoht (õhuke nool) ja sellest proksimaalsele (paks nool) ja distaalsemale (seest tühi nool) jäävad närvi osad.

Figure 3. This photograph was taken during the operation, after removal of the cerclage wire that compressed the nerve. It demonstrates the compression site (thin arrow), proximal part of the nerve with swelling (thick arrow), and distal part of the nerve (empty arrow).

The X-ray images of the femur showed a well-healed femoral fracture and intact fixation hardware (Fig. 1). Ultrasound imaging showed a swollen sciatic nerve in the mid-thigh region. Moving distally, the diameter of the nerve diminished abruptly over a short distance and then enlarged again (Fig. 2). In this area the nerve was clearly compressed between an underlying bone and a small echogenic structure on top of it. Based on the patient history and comparison of x-ray images, a compression of the nerve by the fixation material was strongly suspected. The patient underwent surgical nerve inspection and the nerve, which was indeed trapped under one of the cerclage wires, was released (Fig. 3). After the operation the patient still had paresis, however, the complaints of paraesthesia have since diminished significantly.

Iatrogenic nerve injuries are rare, but their occurrence may be clinically underestimated. In a large retrospective study of surgically treated nerve trauma cases, 17% of all peripheral nerve injuries were found to be iatrogenic (1). Another study showed that up to 25% of sciatic nerve injuries are iatrogenic in origin (2). High-resolution nerve ultrasound is a promising tool for detecting (iatrogenic) peripheral nerve injuries (3), especially when MRI imaging is of less value because of metal artefacts in the region of interest.

KIRJANDUS / REFERENCES

1. Kretschmer T, Antoniadis G, Braun V, et al. Evaluation of iatrogenic lesions in 722 surgically treated cases of peripheral nerve trauma. *J Neurosurg* 2001;94:905–12.
2. Kim DH, Murovic JA, Tiel R, Kline DG. Management and outcomes in 353 surgically treated sciatic nerve lesions. *J Neurosurg* 2004;101:8–17.
3. Tagliafico A, Altafini L, Garelli I, et al. Traumatic neuropathies: spectrum of imaging findings and postoperative assessment. *Semin Musculoskelet Radiol* 2010;14:512–22.