

# Konotrunkaalsed südamerikked, nende olemus ja põhjused

Angela Kannukene<sup>1</sup>

Eesti Arst 2016;  
95(1):32–37

Saabunud toimetusse:  
02.04.2015  
Avaldamiseks vastu võetud:  
25.08.2015  
Avaldatud internetis:  
29.01.2016

<sup>1</sup> TÜ meditsiiniteaduste  
valdkond

Kirjavahetajaautor:  
Angela Kannukene  
angela.estonia@gmail.com

Võtmesõnad:  
konotrunkaalne  
südamerike,  
väljavoolutrakti häire,  
geneetiline haigus,  
vastsündinu

Konotrunkaalsed südamerikked ehk väljavoolutrakti häired moodustavad olulise osa südame rasketest arenguriketest. Sinna alla kuuluvad ühine arterioostüvi, paaris äravooluavaga parem või vasak vatsake, Fallot' tetraad, suurte arterite transpositsioon ning aordikaare anomaaliad. Kuna suurem osa nende tõsiste riketega lastest sünnib teadaoleva riskitegurita emale ning rasedusaegsel sõeluuringul õnnestub avastada vaid vähem kui pooled juhud, on vastsündinu tervise seisukohalt südamerikke kiire avastamine ning sellele reageerimine äärmiselt olulised.

Väljavoolutrakti häirete tekkimisest aitab aru saada südame sünnieelse arengu mõistmine. Järjest enam avastatakse tegureid, nii geneetilisi rikkeid kui ka mittegeneetilisi riskitegureid, mis on seotud väljavoolutrakti häiretega. Artiklis on iseloomustamiseks toodud mõned geneetilised haigused, mille üheks tunnuseks on konotrunkaalsed häired.

Kaasasündinud südamerikked on kõige levinumad kaasasündinud arengurikked – need moodustavad umbes kolmandiku kõikidest raskematest kaasasündinud anomaaliatest (1, 2). Elussündide hulgas hinnatakse sageduseks umbes 1%, kuid spontaanse abordi või surnultsünni põhjusena on see protsent tunduvalt suurem (2). Põhjusel, et umbes 90% südamerikkega lastest sünnib emadel, kellel pole ühtki teadaolevat riskitegurit, on sünnieelne diagnostika väga oluline (3). Sünnieelsetel uuringutel on võimalik avastada kuni 75% südameriketest, kuid keskmine avastamise määr on umbes 30% ning see varieerub olenevalt südamerikke tüübist (4, 5). Tavaliselt on kaasasündinud südamerike isoleeritud arengurike, mille põhjus ei ole suuremal osal teada.

Registreeritud arengurikete hulk Eestis on leitav Tervise Arengu Instituudi kaudu. Selgub, et kaasasündinud südame-veresoonkonna arengurikete uute juhtude osakaal on viimase 15 aasta jooksul (1998–2013) stabiilselt 6–8 haigusjuhtu 1000 elussünni kohta, mis on võrreldav maailma vastavate näitajatega (1, 6).


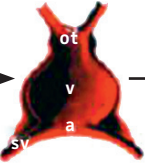



Südamerikke põhjuseks on enamasti häire südame arengus, seetõttu on hädavajalik mõista südame arengut, et aru saada rikete iseloomust.

Südame prekursorid arenevad lateraalset mesodermist, rändavad embrüo keskjoonele ning moodustavad sirpja rakkude kogumiku (vt joonis 1) juba umbes 15. aren-

gupäevaks (7). Rakkude kogumikus saab juba eristada esimest ja teist südamevälja, mis on oma asukoha tõttu eksponeeritud erinevatele teguritele: esimese südameala rakud on eksponeeritud BMP-le (luu morfogeenne valk, *bone morphogenic protein*) ja FGFile (fibroblasti kasvufaktor, *fibroblastic growth factor*) ning samal ajal ka Wnt inhibiitoritele, mis toob kaasa rakkude diferentseerumise NKX2.5, GATA4 ja TBX5 geenide ekspressiooniga (8). Teise südameala arengu regulaatorid on transkriptsioonifaktorid ISL1 ning T-box (transkriptsioonifaktorite grupp, milles sisalduvad näiteks TBX1 ja TBX5) (9).

Keskjoonel liitudes tekib sirdist primaarne südameatoru (vt joonis 1), mis koosneb väljavoolutraktist ning atrioventrikulaarsest kanalist (sissevoolutrakt) (10). Südameatorust ei arene kõik südame kambrid, vaid peamiselt vasak vatsake (11). Väljavoolutrakti ja sissevoolutrakti vahel asub bulboventrikulaarne volt (10). Väljavoolutrakti ning kogu südame arengus mängib olulist rolli teine südameala (10). Umbes 24 päeva pärast ovulatsiooni on primitiivse vatsakese ja *bulbus cordis*'e endokardis trabekuleerunud osi ja vatsakestevaheline vahesein on nähtav (12).

Aordi ja kopsuarteri vahelise vaheseina tekkes on oluline erinev rõhkude surve, mida tekitab spiraalne verevool läbi arterioostüve. Kohtades, kuhu avaldatakse vähem rõhku, hakkab kogunema ekstratsellulaarne

Stadium	Südame kaar	Lineaarne südameretu	Südame kaardumine ehk <i>looping</i>	Kambrite formeerumine	Maturatsioon/septatsioon
Inimese (loote vanus päevades)	15	20	28	32	50 – sünd
					
Arenguetaap	Südame diferentseerumine	Migratsioon keskjoonele Südameretu formeerumine  AP (südame asend eest taha vaates) Süda lööb	Kambrite formeerumise algus Kaardumine ( <i>looping</i> ) paremale	Kambrid formeeruvad Trabekulatsioon Klapihõlmade moodustamine  Väljavoolutrakti moodustamine Varajane juhtesüsteem	Klappide formeerumine Areneb juhtesüsteem Suured veresooned
Arenguga seotud transkriptsioonifaktorid	GATA4 MESP1/2	GATA4 GATA5		GATA4 Nkx-2-5 Tbx5 Pitx2 MEF2C	GATA4 Nkx-2-5 Tbx5 CITED ZIC3 Hey2 Tbx1 TEF-1

ot – väljavoolutrakt; v – primaarne vatsake; a – primaarne koda; sv – *sinus venosus*; lv – vasak vatsake; rv – parem vatsake; la – vasak koda; ra – parem koda; ao – aort; pa – kopsuarter

Joonis 1. Südame arengu skeem koos transkriptsioonifaktoritega allikate 27 ja 52 järgi.

maatriksi ja neuraalharja rakke ning nende kohtade sissekummumisel ning ühinemisel tekibki vahesein (12).

Südamerikke tekkemehhanismi selgitamiseks võib kasutada kaht mudelit (13):

- embrüogeneesi viga – üks stimuleeriv tegur toob kaasa kaskaadi häirunud anatoomilisi suhteid, ebanormaalseid voolust, hapnikust ja rõhust sõltuvaid modelleerimisi ja/või vigase südamelihase, -klapi ja -soonte funktsiooni. Selle alla kuuluvad keskkonna ja/või geneetilised tegurid (keskkonnateguritest näiteks ema diabeet, punetised I trimestril või isotreoniini kasutamine);
- arengu pleiotroopia – üks või mitu stimuleerivat tegurit toob kaasa mitu teineteisest sõltumatut protsessi, mille tagajärjel areneb südamerike. Siia alla kuulub näiteks Fallot' tetraad, mis on pigem otseselt põhjustatud kopsu *subinfundibulum*'i arengu häirest kui mõne varasema südameprekursori ebanormaalsest diferentseerumisest või kasvust.

Kaasasündinud südamerikete kohta on erinevaid klassifikatsioone. Kliiniliselt võib rikkeid jaotada järgmiselt:

- Vasakult paremale šundiga („tsüanoosita“) rike suurendab kopsuveri hulka ning seda tsüanoosiga ei seostata. Siia kuuluvad näiteks vatsakeste vaheseina defekt, kodade vaheseina defekt ja sulgumata arterioosjuha.
- Paremtalt vasakule šundiga („tsüanootilised“) rikke korral pääseb veri otse paremtalt südame poolt vasakule südame poolele, mistõttu hapnikuvaene veri seguneb hapnikurikka verrega ning pääseb vereringesse. Olulisemad rikked, mis siia kuuluvad, on Fallot' tetraad, suurte arterite transpositsioon ja ühine arterioostüvi.
- Obtrueerivad rikked sisaldavad ebanormaalselt kambrite, klappide või veresoonte ahenemist.

## KONOTRUNKAALED SÜDAMERIKKED

Konotrunkaalsed südamerikked (*conotruncal heart defect*) on südame arengu

käigus tekkinud väljavoolutrakti malformatsioonid, mis moodustavad kaasasündinud südameriketest umbes viiendiku (14). Konotrunkaalsed rikked, arvestades loote vereringet, on looteas talutavad ning üldjuhul ilmnevad südamerikke kliinilised tunnused esimestel elupäevadel ägeda hüpoksiaana. Rikete pikaajaline prognoos sõltub südameväliste anomaaliade olemasolust ning südamerikke tüübist (15). Alljärgnevalt on antud ülevaade eri tüüpi konotrunkaalistest riketest.

**1. Ühine arterioostüvi** (*truncus arteriosus*, TA) on rike, mis on seotud häirega embrüonaalses arengus – arterioostüvele ei teki vaheseina, mis muudaks tüve aordiks ja kopsuarteriks (7). Kujuneb üks suur arter, kuhu voolab verd mõlemast vatsakesest ning kust veri suunatakse nii suurde, kopsu- kui ka koronaarvereringesse. Kuna suurde vereringesse läheb osaliselt oksügeniseeritud veri, ei sõltu rike arterioosjuhasta, välja arvatud juhul, kui kaasub aordikaare interruptsioon (16), mida on kirjeldatud umbes 10%-l ühise arterioostüvega patsientidest (17). Isoleeritud rikke korral ei mõjuta sünnieelne diagnostika oluliselt postnataalset elulemust, arvatakse isegi, et kirurgilise raviga ootamine 2–3 kuud vähendab operatsiooniga seotud suremuse riski (16, 18). Mikrodeletsioon 22q11.2 tuvastatakse umbes kolmandikul patsientidest (19).

**2. Fallot' tetraad** (*tetralogy of Fallot*, TOF) on kompleksne rike, mis koosneb vatsakeste vaheseina defektist, aordi asetumisest vatsakeste vaheseina kohal, pulmonaalstenosist ning parema vatsakese hüpertroofiast (20). Hapnikuvaene veri läheb paremast vatsakesest läbi vaheseina defekti vasakusse vatsakesse, eriti tugeval füüsilisel pingutusel, mistõttu suunatakse aorti ning kogu suurde vereringesse hapnikuvaene veri (21). Südamerikkega võivad kaasned aordirütmihäired (22). Fallot' tetraad moodustab umbes 10% kliiniliselt olulistest südameriketest (23). Sporaadilise mittesündroomse Fallot' tetraadiga patsientidel leitakse koopiaarvu muutusi umbes 10%-l juhtudest (23), samuti on leitud üksikjuhtudel muutusi geenides GATA4, JAG1, NKX2.5, TBX5 ning FOX-h (13).

**3. Aordikaare interruptsiooni** (*interruption of aorta*, IAA) defineeritakse kui aordikaare õone üleneva ja alaneva segmendi vahelist katkemist ning see rike moodustab umbes 1% kõikidest kaasasündinud südame-

riketest (24, 25). Rikke alatüüpe liigitatakse, lähtudes aordikaare katkemise täpsest asukohast (25, 26):

- A-tüüp – katkemine toimub vasaku rangluualuse arteri alguskohast distaalselt;
- B-tüüp – katkemine toimub vasaku ühisarteri ja vasaku rangluualuse arteri vahel;
- C-tüüp – katkemine toimub *truncus brachiocephalica* ja vasaku ühisarteri vahel.

Tüübid jaotatakse 1. ja 2. alatüübiks selle järgi, kas parem rangluualune arter asub normaalselt või vasakust rangluualusest arterist distaalselt.

Kõige sagedasem on B-tüüp (53%), järgnevad A- (43%) ning C-tüüp (4%) (25).

Mikrodeletsioon 22q11.2 tuvastatakse umbes 50%-l juhtudest (13, 19, 25). Oluline on varajane diagnoosimine, sest õigeaegne sekkumine võib vähendada suremuse riski (26).

**4. Paaris äravooluavaga parem või vasak vatsake** (*double outlet right or left ventricle*, DORV/DOLV). Nagu ütleb nimetuski, on tegemist südamega, kus nii aort kui ka kopsuarter väljuvad kas paremast või vasakust vatsakesest. Isoleeritud rikke esinemise korral on leitud muutusi erinevates geenides (nt TBX20, GATA4, ZIC3) (27, 28). Postnataalne ravi võib olla keerukas ning suure suremusriskiga (29).

**5. Suurte arterite transpositsiooni** (*transposition of great arteries*, TGA) puhul on tegemist muutusega, mille korral väljub aort paremast vatsakesest ja kopsuarter vasakust vatsakesest, mistõttu väike ja suur vereringe on üksteisest isoleeritud pärast arterioosjuha ja ovaalulgu sulgumist. See rike moodustab umbes 5% kõikidest südameriketest ja 34% konotrunkaalistest defektidest (30). Sellist tüüpi südamerikke põhjuseks võib olla iseenesest ka lateraalsuse defekt, isegi elundite normaalse asetuse (*situs solitus*'e) puhul (30). Suurte veresoonte transpositsioon esineb üldjuhul isoleeritud arengurikkena, harvem seostatakse seda geneetilise sündroomi või koopiaarvu muutustega (30).

Prenataalselt õnnestub diagnoosida suurte veresoonte transpositsiooni umbes 38%-l juhtudest, kuid sageli on vaja teha operatsioon juba esimestel elupäevadel, et tagada vastsündinu eluvõime pärast ovaalulgu ja arterioosjuha sulgumist, seetõttu on oluline võimalikult varajane diagnos-

tika (31). Võimaluse korral tehakse kohe pärast sündi suurte arterite vahetamise operatsioon ning vastündinute elulemust hinnatakse üsna heaks, prognoosi võivad halvendada kaasnevad arengurikked (31).

## ETIOLOOGIA

Konotrunkaalsete südamerikete täpne etioloogia ei ole teada. Arvatakse, et selles on olulised nii geneetilised, epigeneetilised kui ka keskkonna tegurid ning nende koostoime (2).

## Geneetilised tegurid

Kaasasündinud südamerikkega patsientidel tuvastatakse klassikalisel kromosoomianaalüüsil muutusi umbes 10–12%-l, koopiaarvu muutusi lisaks 3–20%-l juhtudest, seetõttu on näidustatud kromosoomianaalüüs (klassikaline või submikroskoopiline) (13).

Teada on, et klassikaliste kromosoomhaiguste (nt Downi sündroom, Edwardsi sündroom, Turneri sündroom ning XXX sündroom) korral esineb sageli kaasasündinud südamerike (32). Konotrunkaalsetest defektidest on kirjeldatud kõige sagedamini Fallot' tetraadi: Downi sündroomi (trisoomia 21) korral 4%-l juhtudel, kuid samuti on esinemissagedus suurenenud ka Edwardsi sündroomi (trisoomia 18) puhul (33, 34).

Kuigi südamerikked esinevad üldjuhul isoleeritult, võib südamerike olla geneetilise sündroomi üheks sümptomiks – kuni 5% juhtudel on kirjeldatud geneetilist sündroomi (35). Konotrunkaalste defektidega seostatakse sagedamini järgmisi geneetilisi sündroome:

**1. CATCH-fenotüüp ehk mikrodeletsioon 22q11.2** on kõige sagedasem inimesel esinev mikrodeletsioon (sagedusega 1–4 / 6000) (19). Sündroomi iseloomustavad südame arengurike, tuumuse ja paratüreoidnäärmete hüpo- või aplaasia, suulae patoloogiline muutus ning omapärane näo fenotüüp, kuid kliiniline pilt on väga varieeruv.

Konotrunkaalse defektiga patsientidest esineb 22q11 mikrodeletsiooni umbes 6%-l, samas peetakse mikrodeletsioon 22q11.2 just konotrunkaalse defekti prototüübiks (19, 36). Kõige sagedamini on kirjeldatud Fallot' tetraadi, ühist arterioosjuha ning aordi interruptsiooni (B-tüüp) (19, 13, 37, 38). Paarisärvooluga vastakese ja suurte veresoonte transpositsiooni esinemine koos 22q11.2 deletsiooniga on väga harv (19). Üksikutel juhtudel on kaasasündinud

südamerikke korral leitud 22q11.2 regioonis asuva geeni TBX1 mutatsioone ilma deletsiooni esinemiseta ning seetõttu arvatakse, et TBX1 geenil on südamerikke kujunemisel oluline roll (13).

**2. Holti-Orami sündroom** on harv (esinemissagedusega 1 : 100 000) autoosoom-dominantselt päranduv haigus, mida iseloomustavad ülajäsemete anomaaliad ja kaasasündinud südamerikked (39). Holti-Orami sündroomi põhjuseks on erinevad mutatsioonid TBX5 geenis ning neid mutatsioone leitakse suuremal osal kliinilise diagnoosiga patsientidel (40). TBX5 mutatsioone on kirjeldatud ka üksikute isoleeritud südamerikete korral (41). Konotrunkaalsetest defektidest on Holti-Orami sündroomi korral kirjeldatud kõige enam Fallot' tetraadi (40), kuigi juhud esinevad siiski sporaadiliselt (39).

**3. Alagille'i sündroom** on autosoom-dominantne mitme elundisüsteemi haigus (42). Sündroomi iseloomustab sapijuhade arengurike, lisaks on veel haaratud süda, silmad, skelett, neerud ja kesknärvisüsteem. Alagille'i sündroom on kõige sagedasem lapseas esineva kroonilise maksahaiguse sündroom, mille esinemissagedus on 1 : 70 000 (43). Sündroomi põhjuseks on erinevad mutatsioonid Notchi rajas JAG1 geenis (44). Südameriketest on olulisim Fallot' tetraad (45).

Lisaks kirjeldatud ning teadaolevatele geneetilistele sündroomidele on tuvastatud palju geene, mis on seotud südame arenguga ning mutatsioonid nendes geenis suurendavad südamerikke kujunemise riski. Konotrunkaalsete südameriketega on seostatud muutusi GATA4, GATA6, NKX2.5, FOG2, NOTCH, FOXH1, TBX5, PROX1, HOXA1 geenis (13).

## Mitogeneetilised tegurid

Kuna enamikul juhtudel geneetilisi põhjuseid ei tuvastata, on tõenäoliselt tegemist mitmetegurilise etioloogiaga, kus keskkonateguritel on suur mõju.

Mittespetsiifiliselt suurendavad konotrunkaalsete defektide riski kõrge palavik (peamiselt gripi ja külmetushaiguste tõttu) I trimestril, samas on mittespetsiifiliselt kaitsev roll suurtes annustes foolhappel (46). On näidatud, et riski suurendab ka erinevate ravimite kasutamine, kuid tõenäoliselt tõstab see riski kaasuva tegurina (46). Isa suitsetamine suurendab isoleeritud

rikke kujunemise tõenäosust (47). Sullivan kaasautoritega küll leidis seose emapoolse suitsetamise ning teatud tüüpi südamerikete vahel, kuid konotrunkaalsete defektide puhul polnud mõju statistiliselt oluline (48). Madsen jt leidsid kehamassiindeksi korral üle 30 kg/m<sup>2</sup> seose südamerikete tekkesageduse kasvuga, kuid mitte konotrunkaalsete häirete puhul, samas on teised autorid (50, 51) leidnud, et ülekaaluliste emade puhul on tõenäosus suurte veresoonte transpositsiooniga lapse sünniks suurem.

## KOKKUVÕTE

Südamerike on kõige sagedasem kaasasündinud arenguriike. Konotrunkaalsete defektid moodustavad umbes 20% kõigist kaasasündinud südameriketest. Südamerikete etioloogia jääb suuremal osal juhtudest ebaselgeks ehk on mitmeteguriline. Tänu tehnoloogia arengule on teadusuuringutes tuvastatud erinevaid geene, mis on seotud südame arenguga, ning see on võimaldanud paremini mõista südamerikete etiopatogeneesi. Samas ei mõjuta südamerikete kujunemist mitte ainult lihtne pärandumistüüp, vaid seda mõjutavad oluliselt epigeneetika, geeni-keskkonna vastasmõjud ning mitme geeni koostoime, mis muudab südamerikete tekkemehhanismi selgitamise keerukamaks. Arvestades etiopatogeneesi, kus on oluline osa ka mittegeneetilistel teguritel, on oluline tuvastada tegureid, mis n-ö kaitsevad südame arengut.

## VÕIMALIKU HUVIKONFLIKTI DEKLARATSIOON

Artikli autoril puudub huvide konflikt seoses artikliga.

## SUMMARY

### Conotruncal heart defects, their essence and causes

Angela Kannukene<sup>1</sup>

Conotruncal heart defects, which make up about one fifth of all congenital heart anomalies, are an important group of serious congenital heart defects. They consist of tetralogy of Fallot, truncus arteriosus communis, double outlet right ventricle, double outlet left ventricle, transposition of great arteries and aortic interruption. As prenatal screening is successful in identifying almost half of the cases and as most

of these babies are born to mothers with unknown risk factors, immediate correct postnatal diagnosis is crucial for the health of the newborn and for planning potentially life-saving surgery.

The knowledge of the embryological development of the heart is essential for understanding conotruncal heart defects. New different factors, both genetic and environmental, which influence the development of the heart and result in conotruncal heart defects are described every day.

## KIRJANDUS/REFERENCES

- van der Linde D, Konings EEM, Slager MA, et al. Birth prevalence of congenital heart disease worldwide: a systematic review and meta-analysis. *J Am Coll Cardiol* 2011;58:2241-7.
- Huhta J, Linask KK. Environmental origins of congenital heart disease: the heart-placenta connection. *Semin Fetal Neonatal Med* 2013;18:245-50.
- Sharland G. Routine fetal cardiac screening: what are we doing and what should we do? *Prenat Diagn* 2004;24:1123-9.
- Van Velzen C, Clur S, Rijlaarsdam M, et al. Prenatal detection of congenital heart disease—results of a national screening programme. *BJOG* 2015, doi:10.1111/1471-0528.13274.
- Sklansky MS, Berman DP, Pruetz JD, Chang RR. Prenatal screening for major congenital heart disease. *J Ultrasound Med* 2009;28:889-99.
- Tervise Arengu Instituut. Tervisestatistika ja terviseuuringute andmebaas. Kättesaadav: <http://www.tai.ee> (andmed saadud veebruar 2015)
- Robbins SL, Kumar V, Cotran Ramzi S. Robbins and Cotran pathologic basis of disease. 8th ed. Philadelphia: Saunders Elsevier; 2010.
- Brade T, Pane LS, Moretti A, Chien KR, Laugwitz K. Embryonic heart progenitors and cardiogenesis. *Cold Spring Harb Perspect Med* 2013;3:a013847.
- Parisot P, Mesbah, K, Théveniau-Ruissy M, Kelly RG. Tbx1, subpulmonary myocardium and conotruncal congenital heart defects. *Birth Defects Research Part A: Clinical and Molecular Teratology* 2013;91:477-84.
- Gittenberger-de Groot AC, Bartelings MM, Poelmann RE, Haak MC, Jongbloed MRM. Embryology of the heart and its impact on understanding fetal and neonatal heart disease. *Semin Fetal Neonatal Med* 2013;18:237-44.
- Van den Berg G, Moorman AFM. Concepts of cardiac development in retrospect pediatric cardiology. *Pediatr Cardiol* 2009;30:580-7.
- Gray H, Stranding S, Ellis H, et al. Gray's anatomy: the anatomical basis of clinical practice. 39th ed. Edinburgh: Elsevier Churchill Livingstone; 2005.
- Lalani SR, Belmont JW. Genetic basis of congenital cardiovascular malformations. *Eur J Med Genet* 2014;57:402-13.
- Espinoza J, Romero R, Kusanovic JP, et al. The role of the sagittal view of ductal arch in identification of fetuses with conotruncal anomalies using 4D ultrasonography. *J Ultrasound Med* 2007;26:1181-90.
- Galindo A, Mendoza A, Arbues J, Grañeras A, Escribano D, Nieto O. Conotruncal anomalies in fetal life: accuracy of diagnosis, associated defects and outcome. *Eur J Obstet Gynecol Reprod Biol* 2009;146:55-60.
- Swanson TM, Selamet Tierney ES, Tworetzky W, Pigula F, McElhinney DB. *Truncus arteriosus*: diagnostic accuracy, outcomes, and impact of prenatal diagnosis. *Pediatr Cardiol* 2009;30:256-61.
- Konstantinov IE, Karamlou T, Blackstone EH, et al. *Truncus arteriosus* associated with interrupted aortic arch in 50 neonates: a Congenital Heart Surgeons Society study. *Ann Thorac Surg* 2006;81:214-22.
- Brizard CP, Cochrane A, Austin C, Nomura F, Karl TR. Management strategy and long term outcome for truncus arteriosus. *Eur J Cardiothorac Surg* 1997;11:687-96.
- Peyvandi S, Lupo PJ, Garbarini J, et al. 22q11.2 deletions in patients with conotruncal defects: data from 1,610 consecutive cases. *Pediatr Cardiol* 2013;34:1687-94.
- Bailliard F, Anderson RH. Tetralogy of fallot. *Orphanet J Rare Dis* 2009;4:2.
- Tunnel R. Neonatoloogia. Tartu: Greif; 1998.
- Wu MH, Lu CW, Chen HC, Chiu SN, Kao FY, Huang SK. Arrhythmic burdens in patients with tetralogy of Fallot: A national database study. *Heart Rhythm* 2015;12:604-9.

<sup>1</sup> Faculty of Medicine, University of Tartu, Tartu, Estonia

Correspondence to: Angela Kannukene [angela.estonia@gmail.com](mailto:angela.estonia@gmail.com)

Keywords: conotruncal heart defect, outlet tract disorder, genetic disorder, newborn

23. Greenway SC, Pereira AC, Lin JC, et al. *De novo* copy number variants identify new genes and loci in isolated sporadic tetralogy of Fallot. *Nat Genet* 2009;41:931–5.
24. Backer CL, Mavroudis C. Congenital Heart Surgery Nomenclature and Database Project: patent ductus arteriosus, coarctation of the aorta, interrupted aortic arch. *Ann Thorac Surg* 2000;69:S298–S307.
25. Sakellaridis T, Argiriou M, Panagiotakopoulos V, Krassas A, Argiriou O, Charitos C. Latent congenital defect: interrupted aortic arch in an adult-case report and literature review. *Vasc Endovascular Surg* 2010;44:402–6.
26. Kau T, Sinzig M, Gasser J, et al. Aortic development and anomalies. *Semin Intervent Radiol* 2007;24:141–52.
27. Nemer M. Genetic insights into normal and abnormal heart development. *Cardiovasc Pathol* 2008;17:48–54.
28. Pan Y, Geng R, Zhou N, et al. TBX20 loss-of-function mutation contributes to double outlet right ventricle. *Int J Mol Med* 2015;35:1058–66.
29. Lagopoulos ME, Manlihot C, McCrindle BW, Jaeggi ET, Friedberg MK, Nield LE. Impact of prenatal diagnosis and anatomical subtype on outcome in double outlet right ventricle. *Am Heart J* 2010;160:692–700.
30. Unolt M, Putotto C, Silvestri LM, et al. Transposition of great arteries: new insights into the pathogenesis. *Front Pediatr* 2013;1:11.
31. Turon-Viñas A, Riverola-de Veciana A, Moreno-Hernando J, et al. Characteristics and outcomes of transposition of great arteries in the neonatal period. *Rev Esp Cardiol* 2014;67:114–9.
32. Tomita-Mitchell A, Mahnke DK, Struble CA, et al. Human gene copy number spectra analysis in congenital heart malformations. *Physiol Genomics*. 2012;44:518–41.
33. Freeman SB, Taft LF, Dooley KJ, et al. Population-based study of congenital heart defects in Down syndrome. *Am J Med Genet* 1998;80:213–7.
34. Moyano D, Huggon IC, Allan LD. Fetal echocardiography in trisomy 18. *Arch Dis Child Fetal Neonatal Ed* 2005;90:F520–2.
35. Grech V, Gatt M. Syndromes and malformations associated with congenital heart disease in a population-based study. *Int J Cardiol* 1999;68:151–6.
36. Beauchesne LM, Warnes CA, Connolly HM, et al. Prevalence and clinical manifestations of 22q11.2 microdeletion in adults with selected conotruncal anomalies. *J Am Coll Cardiol* 2005;45:595–8.
37. Ziolkowska L, Kawalec W, Turska-Kmiec A, et al. Chromosome 22q11.2 microdeletion in children with conotruncal heart defects: frequency, associated cardiovascular anomalies, and outcome following cardiac surgery. *Eur J Pediatr* 2008;167:1135–40.
38. Momma K, Ando M, Matsuoka R. *Truncus arteriosus communis* associated with chromosome 22q11 deletion. *J Am Coll Cardiol* 1997;30:1067–71.
39. Barisic I, Boban L, Greenlees R, et al. Holt Oram syndrome: a registry-based study in Europe. *Orphanet J Rare Dis* 2014;9:156.
40. Al-Qattan MM, Abou Al-Shaar H. Molecular basis of the clinical features of Holt-Oram syndrome resulting from missense and extended protein mutations of the TBX5 gene as well as TBX5 intragenic duplications. *Gene* 2015;560:129–36.
41. Baban A, Postama AV, Marini M, et al. Identification of TBX5 mutations in a series of 94 patients with Tetralogy of Fallot. *Am J Med Genet Part A* 2014;164A:3100–7.
42. Turnpenny PD, Ellard S. Alagille syndrome: pathogenesis, diagnosis and management. *European J Hum Gen* 2012;20:251–7.
43. Danks DM, Campbell PE, Jack I, Rogers J, Smith AL. Studies of the aetiology of neonatal hepatitis and biliary atresia. *Arch Dis Child* 1977;52:360–7.
44. Piccoli DA, Spinner NB. Alagille syndrome and the Jagged1 gene. *Semin Liver Dis* 2001;21:525–34.
45. Hofmann JJ, Briot A, Enciso J, et al. Endothelial deletion of murine Jag1 leads to valve calcification and congenital heart defects associated with Alagille syndrome. *Development* 2012;139:4449–60.
46. Csáky-Szunyogh M, Vereczkey A, Kósa Z, Gerencsér B, Czeizel AE. Risk and protective factors in the origin of conotruncal defects of heart—a population-based case-control study. *Am J Med Genet A* 2013;161A(10):2444–52.
47. Deng K, Liu Z, Lin Y, et al. Periconceptual paternal smoking and the risk of congenital heart defects: a case-control study. *Birth Defects Res Part A Clin Mol Teratol* 2013;97:210–6.
48. Sullivan PM, Dervan LA, Reiger S, Buddha S, Schwartz SM. Risk of congenital heart defects in the offspring of smoking mothers: a population-based study. *J Pediatr* 2015;166:978–84.e2.
49. Madsen NL, Schwartz SM, Lewin MB, Mueller BA. Prepregnancy body mass index and congenital heart defects among offspring: a population-based study. *Congenit Heart Dis* 2013;8:131–41.
50. Rowland TW, Hubbell JP, Nadas AS. Congenital heart disease in infants of diabetic mothers. *J Pediatr* 1973;83:815–23.
51. Ferencz C, Rubin JD, McCarter RJ, Clark EB. Maternal diabetes and cardiovascular malformations: predominance of double outlet right ventricle and truncus arteriosus. *Teratology* 1990;41:319–26.
52. Muru K, Õunap K, Virro S, Kalev I. Kaasasündinud südamerikete geneetiliselt põhjustatud. *Eesti Arst* 2008;87:357–66.

## Seletamatu kroonilise köha ravi: Chesti ravijuhendi ja eksperti aruanne

Seletamatu krooniline köha põhjustab olulist elukvaliteedi halvenemist. Seega on oluline selgitada seletamatu kroonilise köha (SKK) puhuks efektiivsed hindamismeetodid ja raviviisid.

Hiljuti ilmunud soovitusel põhinevad analüüsil, kus hinnati juhuslikustatud kontrolluuringuid ja süstemaatilisi ülevaateid ning uuriti, milline on eri raviviiside efektiivsus. Hinnati köha raskusastet, köha sagedust ja köhaga

seotud elukvaliteedi halvenemist SKKga patsientidel. Kaasati uuringud, kus oli hinnatud üle 12aastaseid inimesi, kellel oli enam kui 8 nädalat kestnud köha, mille põhjus ei olnud selgunud pärast kõikide vajalike uuringute tegemist. 11 juhuslikustatud kontrolluuringut hõlmasid 570 SKKga uuritavat, kelle puhul oli raketandatud erinevaid ravivõimalusi.

Selgus, et gabapentiin ja morfiin mõjuvad positiivselt köhaga seotud elukvaliteedile, kuid raviks soovitatakse siiski vaid gabapentiini. Inhaleeritavate kortikosteroidide puhul ei leitud, et nad oleks SKK

puhul tõhusad. Samuti polnud efektiivne esomprasool (v.a juhtudel, kui patsiendil kaasus gastroösofageaalne reflüks). Köha raskusastet vähendas kompleksne kõnehäire vastu suunatud sekkumine.

Üldiselt järeldati siiski, et tõendus, mis toetaks SKK diagnoosimist ja ravi, on väga piiratud ning vajaks tulevikus täpsemat uurimist. Samuti oleks vaja ühtlustada selle seisundiga seonduvat terminoloogiat.

### REFEREERITUD

Gibson P, Wang G, McGarvey L, et al. Treatment of unexplained chronic cough: CHEST guideline and expert panel report. *Chest* 2015;15:1496.