

Placenta percreta: kirjanduse lühiülevaade ja haigusjuhu kirjeldus

Kärt-Katrin Voolaid¹, Veronika Roht¹

Platsenta kinnitumise häiretest kõige tüsilikum on *placenta percreta*, mille korral platsenta on emaka lihaskihist läbi kasvanud. Sünnituse ajal võib sel puhul tekkida eluohtlik verejooks. Raseduse jälgimisel tuleb alati selgitada platsenta seis ja kasvu iseloom emaka lihaskihi suhtes. *Placenta percreta* kujunemise peamine riskitegur on varem tehtud keisrilõige.

Placenta creta on üldnimetus erinevat tüüpi platsenta kinnitumise häirete kohta, mis jagunevad *placenta accreta*'ks, *placenta increta*'ks ja *placenta percreta*'ks (1). Neid kolme eristab teineteisest platsenta sissekasvu ulatus emakaseina. *Placenta percreta*'ks nimetatakse platsenta kasvu läbi emaka lihaskihi. Mõningatel juhtudel võib platsenta ulatuda ka kuni emaka serooskihini ja seda läbida, tungides emaka lähedal olevatesse anatoomilistesse struktuuridesse (nt kusepõide) (2). *Placenta creta* näol on tegemist raske rasedustüsistusega, mis võib sünnitusel viia eluohtlike verejooksude, dissemineeritud intravaskulaarse koagulopaatia (DIK), vereülekannete vajaduse, transfusioonireaktsioonist tingitud ägeda kopsukahjustuse (TRALI) ja hulgielundipuudulikkuseni (3). Seetõttu tuleb sünnieelses diagnostikas alati hinnata ka platsenta asetsust ja platsenta kasvu iseloomu emakaseina suhtes.

Viimastel aastakümnetel on *placenta creta* muutunud sagedasemaks ning seda on seostatud eelkõige keisrilõigete suurema osakaaluga sünnitusabis. Riskitegureid on

siiski ka teisi ning olulisemad neist on välja toodud tabelis 1 (3–5). Igasugune emakaõõne normaalse füsioloogia häirumine võib viia *placenta creta* väljakujunemiseni järgmiste raseduste ajal (3).

Arenenud riikides arvatakse *placenta creta* sageduseks olevat 1 : 2000 – 1 : 7000 (6). Kirjanduse andmetel esineb platsentahäireid kõige sagedamini Tais (1 : 450) ning seda on seostatud üldiselt trofoblastihaiuste suurema esinemissagedusega Kaug-Ida maades (7). Kõige harvemini esineva, kuid kõige tüsilikuma *placenta percreta* osa on erinevate allikate andmetel kõikidest *placenta cretade*'st 5–7% (5).

PATOFÜSIOLOOGIA

Placenta creta patofüsioloogia on mitmetahuline ning hoolimata tänapäevastest uurimismeetoditest ei ole seda siiani suudetud täiel määral seletada. Küll aga on esitatud hüpoteese selle kohta, mis võiks olla *placenta creta* tekke aluseks.

Kui normaalselt kulgeva raseduse puhul on detsiidua ehk rasedusaegne endomeetrium justkui piir, mis eraldab platsentaarkoe müomeetriumist, siis *placenta creta* puhul selline piir puudub. Sellisel juhul on platsenta kude otseses kontaktis müomeetriumiga (*placenta percreta* puhul seda ka läbides). Detsiidua puudulikkus võib olla põhjustatud nii varasemast keisrilõikest, emakaõõne küretaažist kui ka muudest riskiteguritest. Instrumentaalsete manipulatsioonide olulisust detsiidua puudulikkuse kujunemisel kinnitas Tantbirojni ja kaasautorite uuring, kus *placenta creta* grupis oli kirurgiliste vahelekkumiste hulk neli korda suurem kui kontrollrühmas, kus vahelekkumisi oli vähe või need puudusid üldse (1). Samas on

Eesti Arst 2016; 95(6):393–398

Saabunud toimetusse: 06.01.2016
Avaldamiseks vastu võetud: 01.02.2016
Avaldatud internetis: 22.06.2016

¹ Lääne-Tallinna Keskaigla naistekliinik

Kirjavahetajaautor:
Kärt-Katrin Voolaid
kart-katrin.voolaid@keskaigla.ee

Võtmesõnad:
platsenta kinnitumise häire, *placenta percreta*, keisrilõige, hüsterektoomia

Tabel 1. *Placenta creta* kujunemise riskitegurid

Emakaõõne küretaaž
Hüsteroskoopiline müomektoomia
Infektsioonid
IVF-rasedus
Kiiritus- ja keemiaravi
Emakaarterite embolisatsioon
Platsenta eesasetus
Varasem platsenta manuaalne eemaldamine
Sünnituste suur arv anamneesis
Kõrgem vanus sünnitamisel

IVF – katseklaasiviljastus

leitud, et *placenta creta* tekkele võib oma osa anda ka trofoblasti ebanormaalne invasioon emaka eri kihtidesse (8). Praegu peetakse viimast suurema osa kirjanduse alusel siiski sekundaarseks muutuseks, mis on otseselt põhjustatud detsiidua puudulikkusest.

DIAGNOOSIMINE

Placenta percreta diagnoosimine on kõike muud kui lihtne, aga väga oluline sünnitajate elulemuse seisukohalt. *Placenta percreta* võib anda sümptomeid raseduse ajal (nt äge kõht, hematuuria), aga olla ka täiesti sümptomiteta. Kui raseduse ajal sümptomid puuduvad ja sünnituse eel platsenta sissekasvu kahtlust ei ole jäänud, on sagedasim kliiniline ilming vaginaalse sünnitusele järgnev emakaverejooks platsenta peetusega (5). Sellist olukorda aga ei õnnestu lahendada platsenta manuaalse eemaldamisega, mistõttu on vaja teha erakorraline laparotoomia emaka eemaldamise eesmärgil.

Kuna ultrahelidiagnostika on viimastel aastakümnetel arenenud ning ultraheliaparatuuride lahutusvõime oluliselt parenenud, siis on *placenta creta* diagnoosimise alustalaks just ultraheliuuring (UH-uuring) (2), millele saab lisaks kasutada magnetresonantstomograafilist uuringut (MRT-uuring) haiguse ulatuse täpsustamiseks.

ULTRAHELIIURING

Võiks arvata, et I trimestril (raseduse suuruses kuni 16 nädalat) on emakas ja platsenta nii väiksed, et *placenta percreta* kahtlustamine ja diagnoosimine tundub ebareaalne. Küll aga võib juba raseduse varases järgus olla viiteid platsenta moodustumise häiretele.

Kui normaalselt kulgeva raseduse puhul on lootemuna lokaliseerunud emaka põhja ning seda ümbritseb igast küljest võrdse paksusega müomeetrium, siis platsenta kinnitumise häire korral on lootemuna lokaliseerunud pigem emaka alaossa ning seda ümbritsev müomeetrium on ebähtlane (9). Kui patsiendil on anamneesis lisaks ka keisrilõige ning esineb platsenta eesasetsus, siis peaks valvsus *placenta creta* diagnoosimiseks kindlasti suurenema (10).

Comstock kaastöötajatega uuris retrospektiivselt 10. rasedusnädalal tehtud ultrahelipilte 6 patsiendil, kellel oli hiljem histoloogiliselt diagnoositud platsenta kinnituse häire. Kõigil kuuel oli anamneesis vähemalt üks keisrilõige ning UH-diagnostika alusel lootemuna keisrilõikearmi lähedal. Neljal

patsiendil oli keisrilõikearmi kohal müomeetrium õhuke. Kahel patsiendil diagnoositi raseduse hilisemas järgus peetunud rasedus, mis lahendati emakaõõne abrasiooniga, kuid mis tüsistusid hüsterektoomiat vajava emakaverejooksuga. Ülejäänud neli patsienti kandsid raseduse II ja III trimestrini, kuid sünnitasid keisrilõike teel, mis lõppes siiski hüsterektoomiaga. Ühel patsiendil diagnoositi *placenta percreta* kasvuga emakakaela, kolmel oli tegemist *placenta accreta*'ga, mis kinnitati patohistoloogilisel uuringul (9).

Emaka alumise segmendi piirkonnas lokaliseeruva lootemuna puhul ei tohiks ära unustada ka keisrilõikearmiraseduse võimalikkust, mil lootemuna ei ole mitte emakaõõnes, vaid tervenisti müomeetriumis. Kui lootemuna on madalal, võib tegemist olla ka raseduse ähvardava katkemisega, mille puhul lootemuna on emakast tasapisi lihtsalt väljumas (9).

Võrreldes I trimestri UH-uuringutega, on II ja III trimestri ultraheliuuringud oluliselt informatiivsemad platsenta kinnitumise häirete diagnoosimisel. Üheks leiuks on platsentas lakuunide teke, mis annab platsentale omapärase augulise mulje (piltlikult võrreldud Šveitsi juustuga) (2). Lisaks lakuunide leidumisele on kirjeldatud ka müomeetriumi ning põie ebähtlast piiri. Kui platsenta normaalse kinnituse korral on põie ja müomeetriumi vaheline kontuur hea ehk hõgeensusega, sile ja ühtlane, siis *placenta creta* puhul võib piir olla hägustunud. Samas ei ole see kindlasti patognostiline leid, kuna ka keisrilõike arm ja keisrilõikel kasutatud tehnika (põievoldi allalükkamine) võib anda hägustunud piiriga pildi (9).

Diagnoosimiseks vajalikku infot annab müomeetriumi paksuse mõõtmine. Twickleri ja kaasautorite uuringus mõõdeti müomeetriumi paksust emaka alumises segmendis põiesena ja retroplatsentaarsete veresoonte vahel. Naistel, kellel oli anamneesis keisrilõige, platsenta madal asetsus või platsenta eesasetsus, oli müomeetriumi paksus ≤ 1 mm. Nendel naistel kinnitati *placenta creta* hiljem histoloogilisel uuringul (11).

Platsenta kinnitumise häirete diagnoosimisel on kasutatud ka värvidopleruuringut, kuid mõningate uuringute andmeil ei ole leitud, et see võrreldes tavalise UH-uuringuga olulist diagnostilist lisaväärtust annaks (2). Mõningate allikate andmeil värvidopleruuringut *placenta creta* diagnoosimisel siiski kasutatakse (15).

MAGNETRESONANTSTOMOGRAAFIA

MRT-uuring on võrreldes UH-ga kulukam ja mõnevõrra ka raskemini kättesaadav, kuid kui UH-uuringu puhul on diagnoos ebaselge või jääb kahtlus platsenta sisse- või läbikasvu suhtes emaka tagaseinas (mida on UH-uuringu abil oluliselt raskem hinnata), siis võib MRTst palju kasu olla (2).

Jaraquemada ja kaastöötajate uuringusse kaasati 300 patsienti, kellel oli UH-uuringu alusel jäänud kahtlus *placenta creta* suhtes. Eesmärk oli hinnata MRT-l saadavat infot diagnoosi täpsustamiseks ja seeläbi MRT-uuringu tegemise vajalikkust sünnitusplaani koostamisel. Uuringu tulemuste kohaselt andis MRT 286 patsiendi puhul lisateavet platsenta invasiooni kohta. 90 patsiendil muutis MRT-l saadud info arusaama platsenta invasiooni ulatusest, andes seeläbi väga olulise teabe ravitaktika planeerimise kohta (12).

MRT on informatiivsem, kui kasutatakse kontrastainet gadoliiniumit. Siiani ei ole leitud, et gadoliinium põhjustaks raseduse ajal kõrvaltoimeid, samas on siiski rõhutatud, et selle kasutamine tuleks jätta vaid hädavajalikeks olukordadeks (13).

UH-uuringul ja MRT-uuringul ilmnevad *placenta creta*'le iseloomulikud tunnused on kokkuvõtlikult esitatud tabelis 2.

RAVI

Placenta creta traditsiooniliseks ravimeetodiks peetakse abdominaalset hüsterektoomiat (6).

Tabel 2. *Placenta creta*'le iseloomulikud tunnused

I trimester
UH-uuring
Lootemuna paiknemine emaka alumises segmendis
Ebavõrdse paksusega müomeetrium lootemuna ümbruses
II trimester
UH-uuring
Platsenta lakuunid
Müomeetriumi ja põie vaheline ebahütlane piir
Müomeetriumi paksus ≤ 1 mm
Suurenenud vaskulaarusus ja varikoosveenid müomeetriumis
MRT-uuring
Tumedad platsentasisesed väädid
Platsenta heterogeensus
Platsenta ebahütlane kontuur emakaseina suhtes

Kui platsenta kinnitumise häiret ei ole sünnituse eel diagnoositud ja patsient sünnitab vaginaalselt, siis tõenäoliselt tekib sünnituse järel ulatuslik verejooks, mis vajab erakorralist operatsiooni ja emaka eemaldamist. Kui sünnituse eel on siiski jäänud kahtlus *placenta creta* suhtes, tuleks teha plaaniliselt keisrilõige, soovitatavalt 34.–35. rasedusnädalal (10).

Plaanilise operatsiooni puhul on radiokaalsele lähenemisele lisaks olemas ka konservatiivsed meetodid, kuidas *placenta creta* juhtumeid lahendada. Tõsi, kõikidel juhtudel on ravi aluseks siiski keisrilõige, kuid konservatiivsemate meetoditena tuleb kõne alla keisrilõige ka emaka eemaldamiseta. See on mõeldud eelkõige nendele patsientidele, kes soovivad viljakust kindlasti säilitada (6).

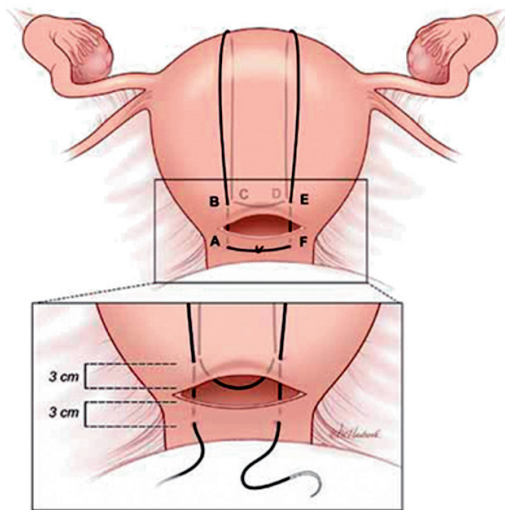
Emakat säilitavate meetoditena on kasutusel kaks võimalust. Esimese puhul tehakse keisrilõige, üritades platsentat mitte vigastada, laps väljutatakse, platsenta jäetakse paigale ning emakahaav suletakse. Selle lähenemise puhul eeldatakse, et platsenta kas imendub või väljub emakast mingi aja möödudes iseeneslikult. Operatsiooni järel on sagedasemad tüsistused verejooks, DIK ja põletik (13), mille sageduseks on erinevate uuringute alusel 42–51% (16). Samas on väga tõenäoline, et tüsistuste esinemissagedus on tegelikult suurem, kuna negatiivsetest tulemitest ei anda tihtipeale teada.

Teise konservatiivse meetodi puhul resektseeritakse platsenta ja protsessist haaratud emakasein ning emakahaav suletakse. See meetod on tehniliselt kindlasti keerukam ning sellega kaasneb suurenenud oht põie ja ureeteri vigastuseks. Samuti võib tekkida teisene verejooks (13).

Mõlema meetodi puhul on võimalus kasutada lisaks ka emaka kontraktsioonivahendeid (16), emaka kompressioonõmblust (nt B-Lynchi) (vt joonis 1) (17), *a. iliaca interna* sulgemist vahetult pärast lapse väljutamist balloonekateetrite abil (10) või veresoone ligeerimist (3). See võimaldab vähendada verekaotust operatsioonil. Võttes arvesse aga platsenta sissekasvu topograafiat ning emaka verevarustust, võib viimastest loetletud võtetest mõningatel juhtudel siiski ka vähe kasu olla (13).

See, millist meetodit planeeritakse kasutada, sõltub eelkõige platsenta asukohast ja *placenta creta* ulatusest.

Kuna enamasti on operatsioonil oht komplikatsioonide tekkeks, soovatakse



Joonis 1. B-Lynchi kompressioonõmblus (17): tehakse pisted emaka eesseinas all- ja ülalpool haava ning niit pannakse linguna ümber emaka, sisenetakse emaka tagaseinas emakaõõnde ning minnakse taas läbi emaka tagaseina, tehakse ling ümber emaka ning tehakse pisted haava ülalt- ja altpoolt ning sõlmitakse emakahaava all.

see teha üldanesteesias (14). Mõningatel juhtudel on operatsiooni järel kasutatud ka metotreksaatravi, kuid ei ole leitud, et see lõpptulemust parandaks (10).

Keisrilõike planeerimisel peaksid operatsioonimeeskonda olema kaasatud kogenud sünnitusabiariidid, anestezioloog, lastearstid, onkoloog, verepanga esindaja, võimaluse korral ka uroloog ja angiograafia meetodeid valdav radioloog (6).

HAIGUSJUHTU KIRJELDUS

Anamnees ning raseduse jälgimine

Tegemist oli 23aastase korduvrasedaga (II rasedus, II oodatav sünnitus), varem oli tehtud plaaniline keisrilõike loote vaagnaotsseisu tõttu. Patsient oli rasedusega jälgimisel Lääne-Tallinna Keskhaigla naistekliiniku raseduskeskuses ämmaemanda juures.

07.05.2013 tehtud I trimestri UH-uuringu järgi oli raseduse kestuseks 12 nädalat ja 4 päeva, oodatavaks sünnitustähtajaks määratud 16.11.2013 ning leitud, et platsenta on formeerumas tagaseinale.

Järgmisel UH-uuringul raseduse kestusel 20 nädalat ja 3 päeva hinnati loote anatoomiat, mis oli normis. Küll aga leiti, et platsenta katab emakakaela sisesuuet ning platsenta alumises osas on lakuunid.

26.08.2013 teostatud UH-uuringul vastas loode raseduse kestusele 26 nädalat ja 4

päeva. Loote kaal oli normi alumisel piiril ning loode vaagnaotsseisus. Platsenta oli lakuunidega ning asetses täielikult emakakaela sisesuudmel. Pärast UH-uuringut otsustati patsient saata MRT-uuringule.

Kui rasedus oli kestnud 32 nädalat ja 1 päeva, tõi kiirabi patsiendi erakorraliselt haiglasse veritsuse tõttu tupest. UH-uuringul oli emakakael säilinud ja suletud. Patsient hospitaliseeriti sünnitusosakonda ja talle määrati lihasesisesi Sol. Betamethasoni loote kopsude ettevalmistamise eesmärgil, juhuks kui algab sünnitustegevus. Kuna veritsus lakkas ning sünnitustegevus ei vallandunud, viidi patsient üle sünnieelsele osakonda jälgimiseks.

23.09.2013 tehti olukorra hindamiseks taas UH-uuring, rasedus oli kestnud 32 nädalat ja 2 päeva. UH-uuringul oli loode vaagnaotsseisus ja hüpotroofiline. Esines platsenta täielik eesasetus ning jäi platsenta läbikasvu kahtlus emaka eesseina piirkonnas. MRT-uuringul diagnoositi platsenta eesasetus ning platsenta läbikasvu nii emaka ees- kui ka tagaseinas. Parem pool jäi kahtlus parametriumi infiltratsiooni suhtes.

Korduvate UH-uuringute ning MRT järel toimus LTKH naistekliinikus konsiilium, kus tehti plaan raseduse lõpetamiseks plaanilise abdominaalse korporaalse keisrilõike teel alumise kesklõike kaudu raseduse 34. nädalal. Pärast lapse väljutamist otsustati ligeerida nabaväät, jätta platsenta emakaõõnde ning ligeerida kahepoolset sisemised niudearterid.

Operatsioon

Operatsioon toimus 08.10.2013. Operatsiooni alguseks oli tellitud neli doosi erütrotsüütide massi ja neli doosi värskelt külmutatud plasmat.

Operatsioonil avati kõhuõõs alumise kesklõike kaudu. Emakasse siseneti korporaalse lõike kaudu emaka ülemises osas paremal. Laps väljutati. Lapse väljutamise järel oli nähtav platsenta, mis oli laialdase loožiga ja ulatus emaka tagaseinalt üle selle parema külje eesseinale kuni emaka istmuseni. Jäi mulje, et platsenta oli kasvanud läbi emakakaela tagaseina ning paremasse parametriumis, kuna oli näha veresoonte joonis emaka välispinnal ja esines emaka resistentsus palpatsioonil. Pärast hüsterotoomiahaava sulgemist kahekihiliselt asetati emakale kompressioonõmblus B-Lynchi meetodil. Seejärel ligeeriti mõlemalt poolt

sisemised niudearterid kahe ligatuuriga. Operatsioonil oli verekaotus kokku 400 ml.

Sündinud oli elus enneaegne tütarlaps kaaluga 2170 g, pikkusega 43 cm ja Apgari hindegaga 7/7.

Vahetu sünnitusjärgne periood

Vahetus postoperatiivses perioodis jätkati antibiootikumravi tsefuroksiimiga 1,5 g x 3 veenisisesi, tromboosiprofülaktikat madalmolekulaarse hepariiniga 0,4 ml x 1 subkutaanselt ning alustati valuravi parasetamooli ja ibuprofeeniga. Patsient ei saanud emaka kontraheerumist soodustavaid ravimeid ega metrotreksaati. Alates II postoperatiivsest päevast alustati ka rauaasendusravi.

Patsiendi üldseisund vahetus postoperatiivses perioodis oli rahuldav. Patsient oli haiglas 13 päeva, mille vältel tehti regulaarselt vereanalüüse, et hinnata vere kooriongonadotropiini sisalduse (hCG) vähenemist (vt joonis 2).

Esimene ultraheliuuring operatsiooni järgses perioodis tehti 13. päeval pärast operatsiooni, sellega hinnati emaka suurusseks 21 x 12 cm, emakaõõnes oli vedelikuriba 3,4 cm ning visualiseeritav platsenta läbimõõduga 4,45 cm (vt pilt 1).

Patsient lubati 13. päeval pärast operatsiooni koju.

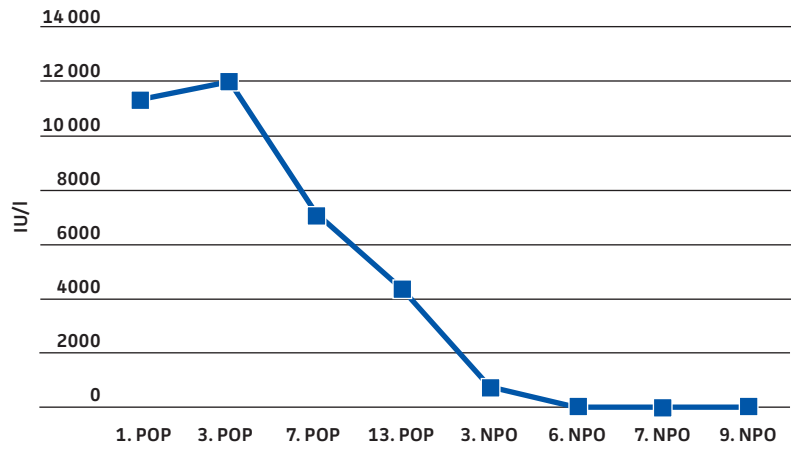
Ambulatoorne jälgimine

Kui operatsioonist oli möödas ligikaudu 6 nädalat, tekkis patsiendil tuim alakõhuvalu, samas veritsust tupest ei sedastatud. Vereanalüüsis oli CRV (C-reaktiivse valguga) sisaldus 36,3 mg/l. UH-uuringul oli emakas 12 x 11 cm, emakakaela siseseue avatud V-kujuliselt, välisseue kinni, vedelikku emakaõõnes 6 x 4 cm. Arvestades alakõhuvalu ja CRV-sisalduse vähest suurenemist, alustati ambulatoorselt ravi tsefuroksiimiga 500 mg x 2.

Kui operatsioonist oli möödas 7 nädalat, hakkas tupest erituma veresegust voolust. UH-uuringul oli emakakaelakanal avatud, vedelik emakaõõnes püsis. Vere C-reaktiivse reaktiivse valguga sisaldus oli 21 mg/l.

9 nädalat pärast operatsiooni oli UH-uuringul emakas mõõtmetega 10 x 8 cm. Emaka sees oli näha platsenta kude (osaliselt sidekoestunud) ning emakaõõs laiinenud kuni 3,5 cm.

11. nädalal tekkis patsiendil tume verine voolus ja minimaalne alakõhuvalu. Urineerimiskaebused puudusid, kuid uriinis kasvas

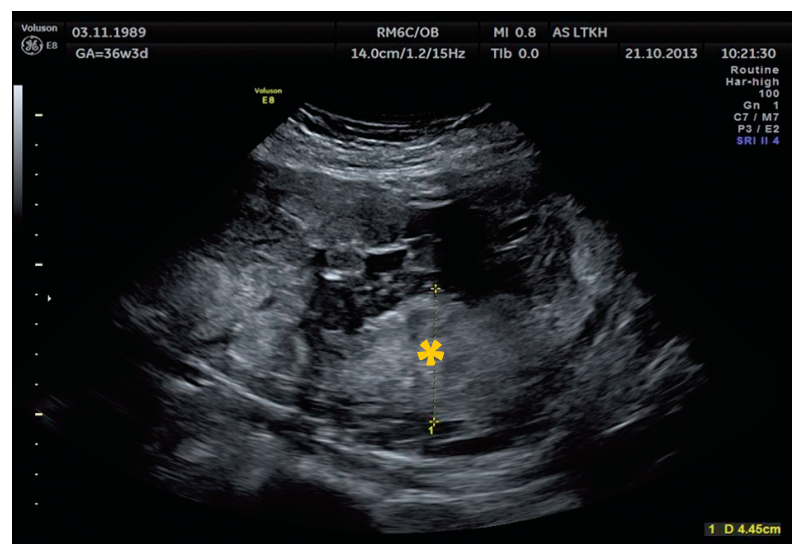


Joonis 2. Vere kooriongonadotropiini (hCG) sisalduse vähenemise kõver sünnituse järel (POP – postoperatiivne päev, NPO – nädal pärast operatsiooni).

E. coli, mistõttu määrati korduv antibiootikumravi. UH-uuringul vedelikku emaka sees ei olnud, emakakael oli lühike, osaliselt leidis kaelakanalis koeosiseid.

14. nädalal pärast operatsiooni väljunud patsiendi sõnul tupe kaudu kaks suuremat koetükki ning tekkinud külma- ja kuuma- hood, kehatemperatuuri tõus kuni 38 kraadini. Objektiivselt oli voolus lehkav. Nii tupe- kui ka uriinikülvis kasvas välja *E. coli*. Kuna analüüsid oli CRV 45 mg/l, suunati patsient günekoloogiaosakonda antibiootikumraviks.

4 kuud pärast operatsiooni oli emakas palpatsioonil normaalse suurusega, kuid selle paremal küljel oli palpeeritav 2 cm suurune väga tihe piirkond. UH-uuringul oli emaka alumises osas paremal müo- ja osali-



Pilt 1. Emaka ultraheliuuring 13. operatsiooni järgsel päeval. Kollase tärniga on tähistatud platsenta.

selt parameetriumis nähtav sidekoestunud platsenta jääkkude 2,2 x 1,9 cm.

5,5 kuud pärast operatsiooni oli patsiendil ära olnud esimene menstruatsioon pärast sünnitust. UH-uuringul oli emaka paremas külgses nähtav tihe struktuur 1,8 x 1,7 cm. MRT-uuringul oli emaka müomeetriumi paremas eesmises seinas näha ~ 2,5 x 1,5 x 2 cm T1 hüperintensiivne, T2 hüpointensiivne signaalimuutus – platsenta jääkkude. Muutus lokaliseerus peamiselt emakaseina välisossa, kummas kergelt emaka kontuuril välja, samas ulatus kitsa ribana endomeetriumi.

Lapse 7kuuseks saades oli patsiendil välja kujunenud regulaarne menstruaaltsükkel, kuid tekkis taas tsüstiit, põhjustajaks *E. coli*, mille tõttu sai ta ravi nitrofurantoiiniga. UH-uuringul oli nähtav platsenta jääkkude 1,5 x 2,1 cm.

Üks aasta pärast operatsiooni oli patsient kaebusteta, menstruatsioonid regulaarsed. Patsiendile olid varem välja kirjutatud suukaudsed kontratseptiivid (Jeanine), kuid neid ta kasutama ei hakanud, vaid otsustas rasestumisvastase vahendina kasutada kondoomi. UH-uuringul oli emakas normsuurusega, alasegmendis paremal emaka seinas ja parameetriumis oli näha platsentaarne jääkkude 1,5 x 1,1 cm.

KOKKUVÕTE

Placenta percreta on raske rasedusaegne komplikatsioon, mille diagnoosimata jätmine võib viia laastavate tagajärgedeni sünnitusel. *Placenta percreta* tekkimise kõige tähtsamaks riskiteguriks peetakse varasemat keisrilõiget. Kuna keisrilõike teel lõppenud sünnituse on üha rohkem, siis on ka *placenta percreta* sagedus viimastel aasta-

kümnetel suurenenud. Platsenta kinnitumise häirete diagnoosimise valikmeetodiks on ultraheliuuring, mida täiendab magnetresonantstomograafia. *Placenta percreta* korral lõpetatakse rasedus keisrilõikega ja vastavalt olukorrale tehakse kas radikaalne hüsterektoomia või kasutatakse konservatiivset taktikat, üritades emakat säilitada ning platsenta jätta paigale. Ravimeetod tuleb valida, lähtudes häire ulatusest, kliinilisest leiust ja olukorrast operatsioonil.

SUMMARY

Placenta percreta: an overview of the literature and a case description

Kärt-Katrin Voolaid¹, Veronika Roht¹

Placenta percreta is a serious pregnancy complication that can have disastrous consequences during labour. Since the main risk factor for *placenta percreta* is Caesarean section, the frequency of its occurrence has increased drastically in recent decades. The main and most important method for diagnosing *placenta percreta* is ultrasound, which can be complemented with magnetic resonance tomography. When *placenta percreta* is diagnosed, pregnancy will be ended with preterm Cesarean section. The classical method for solving *placenta percreta* is hysterectomy during Cesarean section. Still, nowadays, conservative methods are also used leaving the uterus intact and the *placenta in situ*. The choice of the method depends on the the extent of the placental pathology, the clinical finding and, most importantly, the situation during operation.

KIRJANDUS / REFERENCES

1. Tantbirojn P, Crum C, Parast M. Pathophysiology of placenta accreta: the role of decidua and extravillous trophoblast. *Placenta* 2008;29:639–45.
2. The American College of Obstetrics and Gynaecology. Placenta accreta. Committee opinion No. 529. *Obstet Gynecol* 2012;120:207–11.
3. Chandraran E, Rao S, Belli A, et al. The Triple-P procedure as a conservative surgical alternative to peripartum hysterectomy for placenta percreta. *Int J Gynaecol Obstet* 2012;117:191–4.
4. Jauniaux E, Jurkovic D. Placenta accreta: Pathogenesis of a 20th century iatrogenic uterine disease. *Placenta* 2012;33:244–51.
5. Morken N, Henriksen H. Placenta percreta – two cases and review of the literature. *EJOG* 2001;100:112–5.
6. Armstrong C, Harding S, Dickinson J. Clinical aspects and conservative management of placenta accreta. *The Obstetrician & Gynaecologist* 2004;6:132–7.
7. Veenstra M, Spinder T, Dekker G, et al. Post partum intraabdominal haemorrhage due to placenta percreta. *EJOG* 1995;62:253–6.
8. Kim K, Jun S, Kim J, et al. Implantation site intermediate trophoblasts in placenta cretas. *Modern Pathology* 2004;17:1483–90.
9. Comstock C. Antenatal diagnosis of placenta accreta: a review. *Ultrasound Obstet Gynecol* 2005;26:89–96.

10. Garmi G, Salim R. Epidemiology, etiology, diagnosis, and management of placenta accreta. *Obstet Gynecol Int* 2012; article ID 873929.
11. Twickler D, Lucas M, Balis A, et al. Color flow mapping for myometrial invasion in women with a prior cesarean delivery. *J Mat Fet Med* 2000;9:330–5.
12. Jaraquemada J, Bruno C. Magnetic resonance imaging in 300 cases of placenta accreta: surgical correlation of new findings. *Acta Obstet Gynecol Scand* 2005;84:716–24.
13. Jaraquemada J. Diagnosis and management of placenta accreta. *Best Pract Res Clin Obstet Gynaecol* 2008;22:1133–48.
14. Chestnut D, Dewan D, Redick L, et al. Anesthetic management for obstetric hysterectomy: a multi-institutional study. *Anesthesiology* 1989;70:607–10.
15. Shetty M, Dryden D. Morbidly adherent placenta: ultrasound assessment and supplemental role of magnetic resonance imaging. *Semin Ultrasound CT MRI* 2015;36:324–31.
16. Fox K, Shamshirsaz A, Carusi D, et al. Conservative management of morbidly adherent placenta: expert review. *Am J Obstet Gynecol* 2015;213:755–60.
17. Barbieri R. A stitch in time: The B-Lynch, Hayman, and Pereira uterine compression sutures. *OBG management*. 2012. <http://www.obgynnews.com/home/article/a-stitchintime-the-b-lynch-hayman-and-pereira-uterine-compression-sutures/ba5101fd781be43ee8a6f5384f0cd80.html>.

¹ Womens' Clinic, West Tallinn Central Hospital, Tallinn, Estonia

Correspondence to: Kärt-Katrin Voolaid kart-katrin.voolaid@keskhaigla.ee

Keywords: placental pathology, placenta percreta, Caesarian section, ultrasound, hysterectomy