

# Paratestikulaarne atüüpiline lipomatoosne tuumor (hästi diferentseerunud liposarkoom)

Andrei Uksov<sup>1</sup>, Denis Uksov<sup>1</sup>, Oksana Zahharova<sup>1</sup>

Eesti Arst 2016;  
95(10):656–657

Saabunud toimetusse:  
11.04.2016  
Avaldamiseks vastu võetud:  
06.06.2016  
Avaldatud internetis:  
28.11.2016

<sup>1</sup> Lõuna-Eesti  
Haigla kirurgia-  
anestesioloogiakliinik

Kirjavahetajaautor:  
Andrei Uksov  
andrei.uksov@leh.ee

Võttesõnad:  
paratestikulaarne tuumor,  
hästi diferentseerunud  
paratestikulaarne tuumor  
liposarkoom

## HAIGUSJUHT

59aastane mees pöördus üldkirurgi vastuvõtule detsembris 2015. Probleemiks oli skrootumi suurenemine nelja kuu vältel, eeskätt paremalt poolt. Lisaks esines ka minimaalne valulikkus skrootumis. Traumat ta eitas, orhiiti põdenud ei olnud.

Eelnevalt oli mees olnud terve. Ravimeid ei olnud tarvitanud. Uroloogilisi haigusi eitas.

Objektiivselt esines paremal pool skrootumis ligikaudu kahe rusika suurune moodustis, parem testis oli moodustisest eraldi. Konsistentsilt oli moodustis tihke, palpatsioonil valutu ning üsna liikuv. Mõlemad *testis*'ed olid palpeeritavad ning normaalse suurusega.

Skrotaalelunditest tehti ultraheliuuring, kus kirjeldati paremal munandikotti täitvat inhomogeense struktuuriga tumerooset moodustist. Liigset vedelikku munandikotis ei ilmnenud. Verevarustus oli mõlemal pool jälgitav.

Diagnoosi täpsustamiseks tehti kompuutertomograafia, mille tulemus oli järgmine: bilateraalselt *testis*'ed tavapärase struktuuriga, parema *testis*'e taga kapseldunud moodustis 7,6 cm x 6,5 cm, mille sees leidub rasvkoelist komponenti ning pilvjalt kergelt kontrasteeruvat pehmeoelist komponenti.

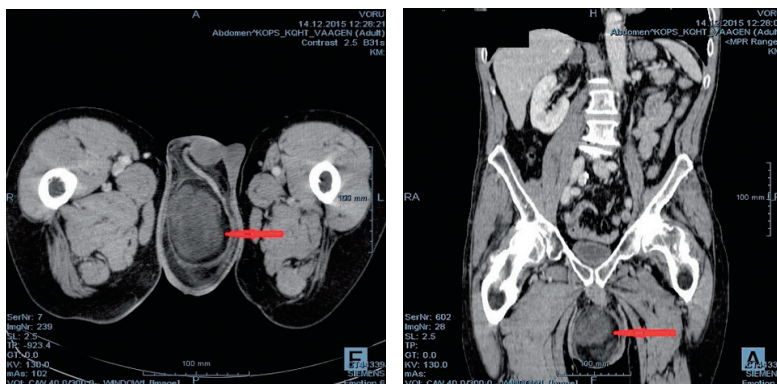
Leid viitas eelkõige rasva sisaldavale tuumorile (vt pilt 1). Muud rindkere ja kõhuõõne elundid olid haigusliku leiuta. Haiget otsustati opereerida ja tuumor eemaldada.

## Operatsiooni kirjeldus

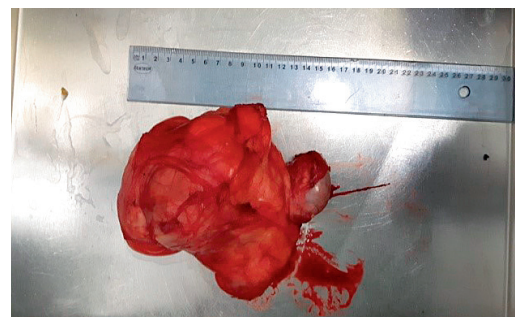Üldanesteesias tehti lõige *raphe scroti*'l. Toodi nähtavale parempoolne *testis* koos moodustisega. Tegemist oli ligikaudu poolteise rusika suurusega kivikõva moodustisega. Parempoolne *testis* oli sellega tihedalt liitunud. Tehti parempoolne orhiofunikulektoomia koos moodustise eemaldamisega. *Funiculus* vabastati kubemekanali välisavause tasandil ning ligeeriti mitteresorbeeruva materjaliga. Skrootumisse jäeti lateksdreen. Haav suleti kihiti resorbeeruvate õmblustega.

## Preparaadi histoloogiline kirjeldus

Makroskoopiliselt oli tegu lobuleeritud massiga mõõtmetega 10 x 10 x 6,5 cm, löikepind kollakas-hallikas. *Testis*'e mõõdud olid 5,5 x 3 x 2 cm. Tuumor oli hästi piirdunud, visuaalselt invasiooni ei sedastatud (vt pilt 2). Histoloogiliselt oli tegu hästi piirdunud ning kollageenkimpudega ümbritsetud paratestikulaarse (*tunica vaginalis*'e parietaalse ja vistseraalse lestme vahel) fibrolipomatoosse tuumoriga, kus fibromüksoises stroomas tulid esile multivakuoliseeritud lipoblastid, hüperkroomsete tuumadega ning vahese



Pilt 1. Kompuutertomograafiline uuring, paremas *testis*'es pehmeoeline tuumor suurusega 7,6 x 6,5 cm.



Pilt 2. Tuumor koos parempoolse *testis*'ega.

atüpsismiga adipotsüüdid, hüperkroomsed käävrakulised stroomarakud. Mitoose ei sedastatud. Immuunhistokeemilisel uuringul ki-67 näitas proliferatiivset aktiivsust 1% rakkudest. Fokaalselt oli tuumor hästi vaskulariseeritud, kohati leitud lümfotsüüte ja plasmarakke; nekroosi tunnused puudusid. Lümfovaskulaarne ja perineuraalne invasioon puudusid. *Testis* ja munandimanus olid iseärasusteta. Kokkuvõttes oli morfoloogiliselt tegemist paratestikulaarse atüüpilise lipomatoosse tuumoriga, WHO klassifikatsiooni järgi G I staadium. Resektsioonijooned olid puhtad.

Postoperatiivne periood kulges tüsistuseta. Lateksdreen eemaldati teisel operatsioonijärgsel päeval ning pärast seda lubati patsient ambulatoorsele ravile. Esimeses järelkontrollis 20.01.2016 olid õmblused resorbeerunud, haav paranenud. Patsient oli kaebusteta.

Onkoloogi hinnangul ei olnud operatsioonijärgne advujantravi näidustatud. Vajalik on haige seisundi edasine jälgimine onkoloogi poolt.

## ARUTELU

Suuremal osal liposarkoomiga haigetel esineb valu skrootumi piirkonnas ja aegamööda kasvav ingvinaalne või skrotaalne mass, mis enamikul juhtudel sarnaneb alguses kubemesonga või lipoomiga skrootumis. Tavaliselt saavad paratestikulaarsed lipoomid alguse kubemekanaliga välisavause juurest ning kasvavad skrootumisse. Hästi diferentseerunud paratestikulaarse liposarkoomi rasv on homogeenne ja see võib põhjustada diferentsiaaldiagnostilisi raskusi, et eristada tavalist lipoomi või rasvikut kubemesonga kotis (6).

Liposarkoomid jagunevad WHO klassifikatsiooni alusel nelja rühma: atüüpiline lipomatoosne tuumor (hästi diferentseerunud liposarkoom), vähe diferentseerunud liposarkoom, mükoidne liposarkoom ja pleomorfne liposarkoom (1). Mitmetes uuringutes on näidatud, et kasvaja histoloogiline tüüp on retsidiivi tekkimise prognostiline tegur (2).

Genitourinaartrakti sarkoome on üliharva. Ühe retrospektiivse uuringu järgi esines 25 aasta pikkuse jälgimisperioodi jooksul neid 131 juhtu (3). Hästi diferentseerunud sarkoomidel on tendents lokaalselt retsidiiveeruda, samas kui vähe diferentseerunud sarkoomidele on iseloomulik difuusne metastaseer-

mine (4). Atüüpilise lipomatoosse tuumori 5 aasta elulemuseks peetakse ligikaudu 74%, tuumori harva esinemissageduse tõttu ei ole ühtseid seisukohti operatsioonijärgse adjuvantravi vajalikkuse suhtes (5).

## KOKKUVÕTE

Paratestikulaarne atüüpiline lipomatoosne kasvaja on üliharuldane ning selle ravi on kirurgiline – *en bloc* eemaldamine.

## SUMMARY

### Atypical paratesticular lipomatous tumour (well differentiated liposarcoma). Case report

Andrei Uksov<sup>1</sup>, Denis Uksov<sup>1</sup>, Oksana Zahharova<sup>1</sup>

A fifty-nine-year-old man was seeking medical aid because of a dense mass in the scrotum, that had grown during the previous 4 months but had not yet caused marked complaints. On medical investigation a dense tumour with a diameter of about 10 cm, located largely on the right side, was palpable in the scrotum. Both testes were palpable separately from the tumorous mass. A CT scan showed a well demarcated mass, containing a lipomatous component, behind the right testis. Both testes with a normal structure were seen separately from the tumour.

Surgery, a right-side orchiofuniculectomy, was performed and the tumour was removed. On histological investigation a well differentiated liposarcoma grade G1 by the WHO classification was diagnosed.

The patient recovered without any complications, Postoperative adjuvant therapy was not indicated. The presented type of testicular tumours is extremely rare.

## KIRJANDUS / REFERENCES

1. Jo VY, Fletcher CD. WHO classification of soft tissue tumours: an update based on the 2013 (4th) edition. *Pathology* 2014;46:95–104.
2. Hatanaka K, Yoshioka T, Tasaki T, Tanimoto A. Paratesticular dedifferentiated liposarcoma with leiomyosarcomatous differentiation: a case report with a review of literature. *Diagn Pathol* 2013;8:142.
3. Dotan ZA, Tal R, Golijanin D, et al. Adult genitourinary sarcoma: the 25 year Memorial Sloan-Kettering experience. *J Urol* 2006;176:2033–8.
4. Linehan DC, Lewis JJ, Leung D, Brennan MF. Influence of biologic factors and anatomic site in completely resected liposarcoma. *J Clin Oncol* 2000;18:1637–43.
5. Mondaini N, Palli D, Saieva C, et al. Clinical characteristics and overall survival in genitourinary sarcomas treated with curative intent: a multicenter study. *Eur Urol* 2005;47:468–73.
6. Montgomery E, Fisher C. Paratesticular liposarcoma: A clinicopathologic study. *Am J Sur Pathol* 2003;90:707–15.

<sup>1</sup> Clinic of Surgery and Anaesthesiology, South Estonia Hospital, Võru, Estonia

Correspondence to: Andrei Uksov  
andrei.uksov@leh.ee

Keywords: paratesticular tumour, well differentiated paratesticular tumour liposarcoma