

Randme posttraumaatiline artroos

Eva Piirsalu¹, Joosep Piirisild², Villem Teder³, Kristo Kask³

Randmeliigese osteoartrootiliste muutuste peamiseks põhjuseks on trauma. Sagedasemad traumad, mille järel võib tekkida randmeliigese artroos, on lodiluu murru väärkokkukasve ja ebaliiges, randmeluude nihetused ning sidemete vigastused. Peamine põhjus, miks patsiendid traumajärgse osteoartroosiga abi otsivad, on valu, mis põhjustab käefunktsiooni häireid ning segab igapäevatööd.

Lodiluu väärkokkukasve, ebaliigese ja randmeluude sidemete vigastuste korral tekivad randmeliigeses biomehaanika muutused, mis põhjustavad hälbe koormuse jaotumises ja viivad kõhre kulumiseni. Lodiluu ja kuuluu vahelise sideme katkemise järel kulgevat randmeliigese progresseeruvat artroosi nimetatakse lodiluu-kuuluu kollapsiks (*scaphoid-lunate advanced collapse* – SLAC) ja lodiluu ebaliigese järel tekivate muutuste tagajärjel kujunevat artroosi nimetatakse lodiluu ebaliigese kollapsiks (*scaphoid nonunion advanced collapse* – SNAC).

Esmaseks raviks on konservatiivne sümptomaatiline ravi, ja kui see on tulemuseta, siis on võimalik kirurgiline ravi. Randme proksimaalse rea luude eemaldamine ning randme osaline või täielik artrodees on enam kasutatud operatsioonid randme traumajärgsetest muutustest tingitud sümptomaatilise artroosi raviks.

Ühtegi kirurgilist ravimeetodit ei saa pidada teistest absoluutselt paremaks ega halvemaks. Kirurgilise meetodi valikul tuleb arvestada radioloogilist leidu, patsiendi vanust, füüsilist aktiivsust, sh töö iseloomu ja ka patsiendi ootusi.

Osteoartroos on liigesehaigus, mida iseloomustab degeneratiivne kõhre kulumine ja mille peamiseks tekkepõhjuseks on posttraumaatilised muutused, metaboolsed artropaatiad, põletikulised liigesehaigused ja kaasasündinud düsplaasiad.

Randmeliigese degeneratiivsete muutuste puhul on tegemist sageli posttraumaatilise artroosiga. Sagedasemad traumad, mille järel võib tekkida randmeliigese artroos, on lodiluu murru väärkokkukasve ja ebaliiges, randmeluude nihetused ning sidemete vigastused. Nende traumade tagajärjel tekivad randmeliigeses biomehaanika muutused, mis põhjustavad hälbe koormuse jaotumises ja viivad kõhre kulumiseni.

Peamine põhjus, miks patsiendid traumajärgse osteoartroosiga abi otsivad, on valu, mis põhjustab käe funktsiooni häireid ning segab igapäevatööd. Teisteks põhjusteks on randmeliigese liikuvuse ning käe haardejõu vähenemine (1–3).

Randmeliigese anatoomia

Ranne on kompleksne liiges, mis ühendab labakätt küünarvarrega. Tegemist on paljudest liigestest ja luudest koosneva struktuuriga: randme moodustab koguni

15 luud (kodarluu ja küünarluu, 8 randmeluud ning 5 kämblaluud). Nende luude vahel on keerukad liigesed, mis tagavad randme mitmes suunas liikuvuse. Stabiilsuse tagamiseks on luud omavahel ühendatud sidemetega, mida on kirjeldatud vähemalt 25, lisaks dünaamilised stabilisaatorid (üle randme kulgevad kõõlused).

Oma keerukuse tõttu ei ole randmeliigese biomehaanika siiani lõpuni selge ning pakub endiselt väljakutseid nii kirurgidele kui ka teadlastele.

SLAC JA SNAC – DEFINITSIOON JA KLASSIFIKATSIOON

Lodiluu-kuuluu sideme vigastuse korral tekib nende luude omavaheline ebastabiilsus ja randmes mõjuvate jõudude tõttu pöördub lodiluu painutusse ning kuuluu sirutusse (inglisekeelses kirjanduses tuntud kui *dorsal intercalated segment instability* – DISI). Tekib biomehaanika muutus ning sellisel kulgevat randmeliigese progresseeruvat artroosi nimetatakse lodiluu-kuuluu kollapsiks (*scaphoid-lunate advanced collapse* – SLAC) (vt pilt 1).

Termini võttis kasutusele H. K. Watson, et kirjeldada lodiluu-kuuluu dissotsiatsioo-

Eesti Arst 2018;
97(5):247–252

Saabunud toimetusse:
12.04.2018
Avaldamiseks vastu võetud:
02.05.2018
Avaldatud internetis:
28.05.2018

¹ Tartu Ülikooli meditsiiniteaduste valdkond,
² Pärnu Haigla kirurgiakliinik,
³ Eesti Käekirurgia Selts

Kirjavahetajaautor:
Kristo Kask
kristo.kask@gmail.com

Võtmesõnad:
randmeliigese artroos,
trauma, konservatiivne ravi,
kirurgiline ravi

nile järgnevaid degeneratiivsete muutuste staadiumeid. Kui Watson kirjeldas kolme staadiumi, siis hiljem on teised autorid lisanud klassifikatsioonile ka neljanda staadiumi.

Liigese artroosini viivad biomehaanilised muutused

Kuuluu asendi muutuse tõttu liiguvad randme distaalsed luud proksimaalsemale, surudes lodiluu painutusse. Lodiluu painutusseisu ja lodiluu-kuuluu sideme stabiliseeriva toime kadumisega kaasneb lodiluu proksimaalse pooluse dorsordiaalne subluksatsioon ning kodarluu-lodiluu liigese artroos (I ja II staadium). DISI ning kuuluu-päitluu telje muutusega tekkivad nihutusjõud põhjustavad keskrandme liigese artroosi (III staadium). Tavaliselt kodarluu-kuuluu liiges säilib, kuna seda nihutusjõud ei mõjuta, kuid teatud juhtudel (ulatuslikud sidemete vigastused, liigesesisesed kondrokaltsinoosid, kaasuv põletikuline liigesehaigus)

võib kahjustus levida üle kogu randme (IV staadium).

Watsoni klassifikatsioon liigese radioloogilise leiu järgi randmeliigeses (1, 4, 5)

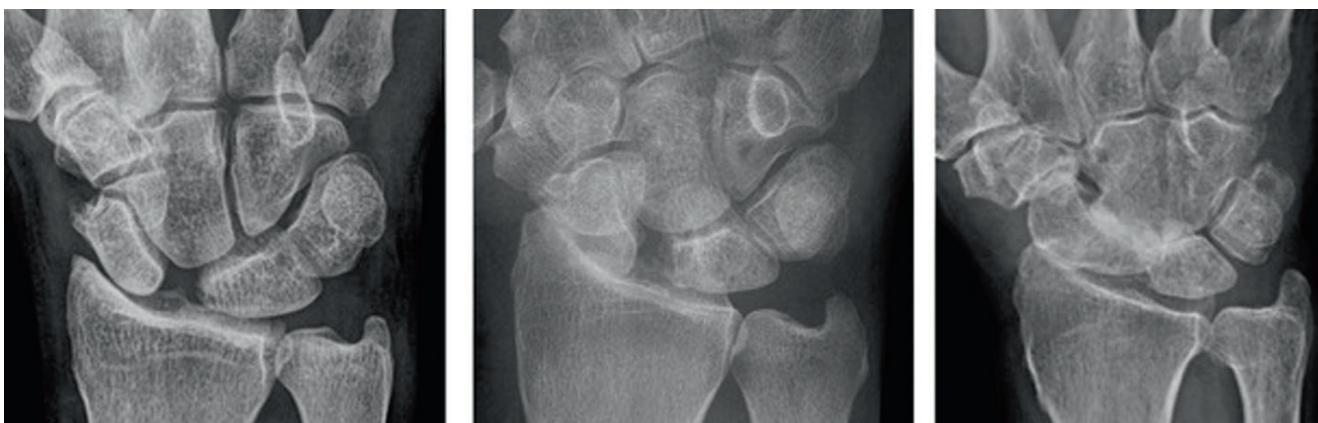
I staadium – artroos kodarluu tikkeljätke ja lodiluu vahel.

II staadium – artroos kogu kodarluu-lodiluu liigeses.

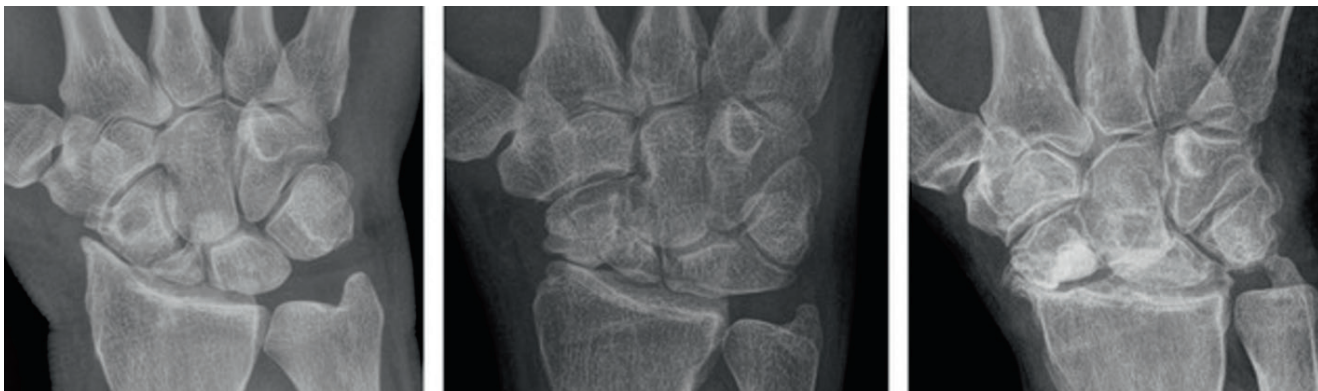III staadium – lisaks eelnevale on haaratud päitluu-kuuluu liiges.

IV staadium – kogu rannet haarav osteoartroos.

Lodiluu murru mitteparanemisel tekib eballiiges, luu terviklikkuse katkemise tõttu tekib distaalse fragmendi painutus ja luu kõrguse kadu ning randmeluude vaheline ebastabiilsus ning DISI. Kuna randmeluude paigutus liigeses muutub mittekongruentseks, tekivad muutused biomehaanikas ja kujuneb välja artroos, mida nimetatakse ka lodiluu eballiigese kollapsiks (*scaphoid nonunion advanced collapse* – SNAC) (vt pilt 2).



Pilt 1. Röntgeniülesvõtted posttraumaatilise artroosiga randmetest lodiluu-kuuluu sideme vigastuse korral (*scaphoid-lunate advanced collapse* – SLAC).



Pilt 2. Röntgeniülesvõtted posttraumaatilise artroosiga randmetest lodiluu eballiigese korral (*scaphoid nonunion advanced collapse* – SNAC).

SNACi röntgenoloogiliselt eristatavad staadiumid

I staadium – artroos distaalse lodiluu fragmendi ja kodarлуу tikkeljätke vahel.

II staadium – artroos kodarлуу-lodiluu ning lodiluu-päitлуу liigestes.

III staadium – lisaks eelnevale artroos kuuluu-päitлуу liigeses.

IV staadium – kogu randmeliigest haarav osteoartroos.

Kliiniliselt võib kulg olla sümptomiteta, kuid tavaliselt kaebavad patsiendid valu ning liikuvuse piiratust, samuti jõudluse vähenemist. Võib esineda turse, osteofüüdid, sirutajakõõluste sünoviit. Raske SLACi ja SNACiga võib olla silmaga nähtav karpaalne supinatsioon ja nihe radiaalsele (1, 4).

KONSERVATIIVNE RAVI

Konservatiivse ravi võimalused on füsioteraapia, rannet stabiliseerivad lahased, intraartikulaarsed kortikosteroidsüstid, suukaudne ravi mittesteroidsete põletikuvastaste ainetega.

KIRURGILINE RAVI

Kirurgilist ravi tuleks kaaluda juhul, kui konservatiivse ravi tulemused patsienti ei rahulda. Kirurgilise ravi peaeesmärgiks tuleks seada haiguse progressiooni aeglustamine ja valu vähendamine, seejuures võimaluse korral säilitades liikuvuse ning jõudluse randmes. Kuna enamiku kirurgiliste manipulatsioonide tulemusel muutub randmeliigeste raskuskanne ning intra-karpaalne kinemaatika, tuleb patsiendile selgitada, et operatsiooni järel ei ole randmeliigeste funktsioon kindlasti sama, mis enne traumat.

Kirurgilise ravi planeerimisel tuleks eelnevalt teha röntgeniülesvõtted ning vajaduse korral kompuutertomograafia, et määrata liigeste kulumisstaadium ning täpsustada võimalikke kaasuvaid kõrvalekaldeid, et valida sobiv operatsioonimeetod. Kõige täpsema ülevaate annab randmeliigeste diagnostiline artroskoopia ja selle leiul saab teha lõpliku otsuse kirurgilise ravi meetodi suhtes. Magnetresonants-tomograafia traumajärgse artroosi korral enamasti vajalik ei ole.

Kirurgilist ravi kaaludes tuleks iga juhtumit vaadelda eraldi, lähtudes patsiendi vajadustest, vanusest, töö iseloomust ning radioloogilisest leiust. Proksimaalsete

randmeluude eemaldamine ja nn nelja nurga artrodees koos lodiluu eemaldamisega on kõige sagedamini kasutatavad kirurgilised protseduurid SLACi ja SNACi väljakujunenud deformatsioonide korral (1–3).

Kodarлуу tikkeljätke eemaldamine

Kodarлуу tikkeljätke - lodiluu sümptomaatilise artroosi korral on võimalik kaebusi leevendada tikkeljätke eemaldamisega. Kui protseduur teha ilma haiguse tekkepõhjast (s.t biomehaanika muutust randmeliigestes) ravimata, progresseerub artroos suure tõenäosusega, nagu eeltoodud klassifikatsioonis toodud, ning kaebused tekivad taas. Seetõttu tehakse kodarлуу tikkeljätke eemaldamist sageli kombinatsioonis teiste ravimeetoditega (1).

Randme denervatsioon

Randme denervatsioon on sobilik patsientidele, kes teevad mittefüüsilist või kerget füüsilist tööd, ning vanemaealistele, olenevata randmeliigeste liikuvuse ulatusest. Protseuur on efektiivne ka SNACi ja SLACi IV astme artroosi korral. Randmeliigeste denervatsiooni saab teostada osaliselt, katkestades *n. interosseus anterior*'i (AIN) lõppharu või *n. interosseus posterior*'i (PIN) lõppharu, või totaalselt, katkestades mõlemad.

Võrreldes osalise denervatsiooniga tagab totaalne denervatsioon suurema efekti valutustamisel. Totaalne denervatsioon annab valuvaba tulemuse 75–80%-l juhtudest. Selle protseduuri eeliseks on liikuvusulatuse ja jõu säilimine. On kirjeldatud ka mõningat paranemist liigeste liikuvuses. Lisaks on protseduur võrdlemisi väheinvasiivne, sobides ka vanematele kaasuvate süsteemsete haigustega inimestele. Pärast operatsiooni ei ole tarvis rakendada immobilisatsiooni ning patsient saab naasta varakult tööle.

Mitterahuldava tulemuse korral on võimalik teha nelja nurga artrodees või randme proksimaalsete luude rea eemaldamine või täielik artrodees. Kuna ka denervatsiooni puhul on tegemist sümptomaatilise raviga, kasutatakse seda tihti kombinatsioonis teiste ravimeetoditega või iseseisvalt, juhul kui eesmärk on lükata edasi ulatuslikum kirurgiline protseduur.

Harva esinevaks tüsistuseks on neuroomi teke ning ajutine hüpo- või düsesteesia labakäes (1–3).

Proksimaalsete randmeluude eemaldamine

Proksimaalsete randmeluude eemaldamise (*proximal row carpectomy*, PRC) käigus eemaldatakse kolm luud randme proksimaalsest reast (kuuluu, lodiluu, kolmkantluu) (vt pilt 3). Hernesluu jäetakse alles. Sellega jääb kogu raskuspunkt randmeliigeses päitluu ning konksluu peale, mis liigestuvad nüüd kodarluuga.

PRC on rakendatav, kui kodarluu kuuluuga liigestuv pind ning päitluu pea kõhr on säilinud. Erinevate järelkontroll-uuringute põhjal on patsientide üldine rahulolu operatsiooniga 50–90%. Opereeritud käe jõudlus vastab 75%-le võrreldes vastaspoole käega ning liigese mobiilsus säilib 2/3 ulatuses. Operatsioonijärgne immobilisatsiooniaeg on lühike ning taastumisaeg operatsioonist on umbes 6 kuud.

Operatsioon sobib patsiendile, kelle artroos vastab SLACi ja SNACi I–II staadiumile, kes ei tee rasket füüsilist tööd ning kellele on oluline randmeliigese liikuvus.

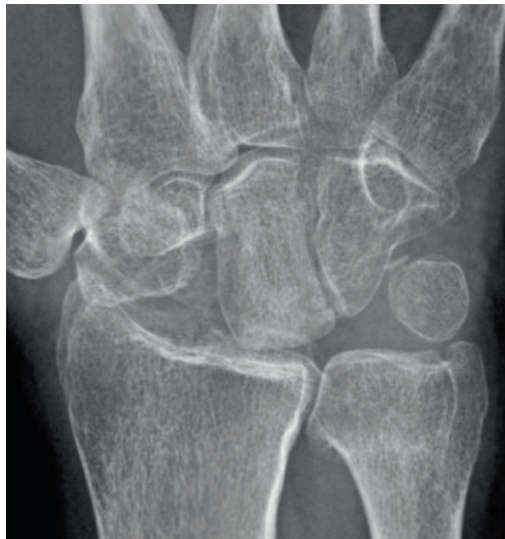Operatsiooni miinuseks on karpaalkõrguse vähenemine ning sellest tingituna kodarluu ja päitluu vahel artroosi kujunemine pikemas perspektiivis, seda eriti noortel ja füüsiliselt aktiivsetel inimestel. Kordusoperatsiooni risk on suurem noorematel patsientidel (alla 45 aasta), raske füüsilise töö tegijatel ja suitsetajatel.

PRC ebaõnnestumisel või radiokarpaalligese artroosi väljakujunemisel on võimalik järgmise etapina ette võtta randme täielik artrodees (1–3, 6).

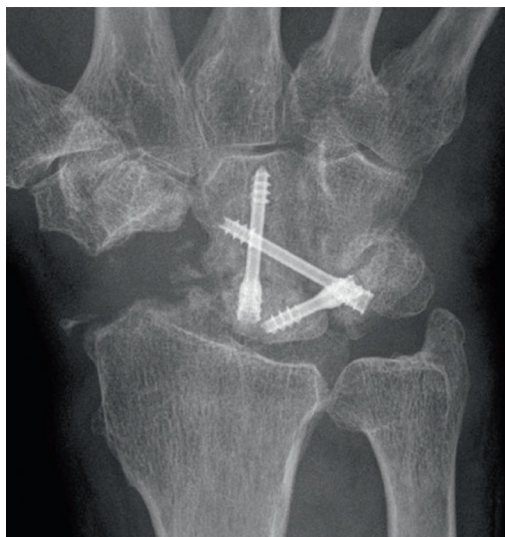Nelja nurga artrodees

Osalisi randmeluude artrodeeside variante on mitmeid, kuid kõige rohkem uuritud ning praktikas sagedasem on nelja nurga ehk Watsoni artrodeesi kasutamine. Selle operatsiooni käigus eemaldatakse lodiluu ning omavahel ühendatakse kuuluu, päitluu, kolmkantluu ja konksluu (vt pilt 4). Randmeluude ühendamiseks pärast liigestuvate pindade eemaldamist kasutatakse kas Kirschneri vardaid, kruve või spetsiaalset ümara kujuga plaati. Nelja nurga artrodees annab valuvaba tulemuse 50–80%-l juhtudest, samas säilib randme liikuvus 50% ulatuses. Haardetugevus on keskmiselt 60–80% võrrelduna teise käega.

Võimalikud tüsistused nelja nurga artrodeesi korral on luude mitteühinemine ning



Pilt 3. Röntgeniülesvõte randmest pärast proksimaalsete randmeluude eemaldamist.



Pilt 4. Röntgeniülesvõte randmest pärast lodiluu eemaldamist ja kuuluu-päitluu-konksluu-kolmkantluu artrodees.

sekundaarsed degeneratiivsed muutused kuuluu ja kodarluu vahelises liigeses.

Nelja nurga artrodees on näidustatud peamiselt käelist tööd tegevatele inimestele ning neile, kelle artroos vastab SLACi ja SNACi I–III staadiumile. Operatsiooni eelduseks on kuuluu ja kodarluu vahelise liigese pinna säilimine (1–3, 6).

Randme proksimaalsete luude eemaldamine võrdluses nelja nurga artrodeesiga

Kui võrrelda kaht peamiselt kasutatud kirurgilise ravi meetodit – PRCd ning nelja

nurga artrodeesi – SNACi ja SLACi I–II staadiumi artroosi korral, siis üldjoontes kahe operatsioonimeetodi tulemustes suuri erinevusi ei ole. Patsientide rahulolu on ühtviisi hea, samuti ei esine olulisi erinevusi operatsioonijärgses valus ning kordusloikustes. Degeneratiivse artroosi kujunemine radiokarpaalliigeses 10 aasta perspektiivis on samaväärne.

Mõlema operatsioonimeetodi eeliseks on liikuvuse osaline säilimine. Nelja nurga artrodeesi eeliseks on operatsioonijärgne suurem haardetugevus (65% vs. 54% PRC puhul) ning erinevalt PRCst saab seda kasutada ka SLACi või SNACi III staadiumi puhul. PRC eeliseks on operatsioonijärgne parem liikuvus (73° vs. 54° nelja nurga artrodeesi puhul), lihtsam operatsioonitehnika ja vähem tüsistusi (1–3, 6).

Totaalne artrodees

Kõikide randmeliude artrodeesi koos kämbaluude ja kodarluuga nimetakse randme totaalseks artrodeesiks. Nimetatud operatsioon tehakse tavaliselt teisese operatsioonina, kui eespool kirjeldatud operatsioonid ei ole andnud rahuldavat tulemust. Samas võib seda randmeliude ulatusliku kahjustuse korral kasutada ka esmase valikuna rasket füüsilist tööd tegevatel patsientidel.

Enamasti on patsiendid suutelised totaalse randmeartrodeesi operatsioonist taastumise järel naasma oma varasemale tööle. Patsientide rahulolu operatsiooniga on eri uuringute põhjal 80–100%. Samuti kohanevad patsiendid hästi jäiga randmeliigesega, kui on säilinud pronatsioon ja supinatsioon küünarvarres. Operatsiooni järel on opereeritud käe jõudlus võrreldes vastaspoolega 80–90%. Ka ei pea patsiendid liikuvuse kadu probleemiks, sest enne operatsiooni oli põhikaebus valu. Operatsiooni tüsistuste hulk on üldiselt väike, kuid teisese operatsiooni korral on riskid suuremad. Ravitulemused on paranenud spetsiaalsete fikstatsiooni implantaatide kasutuselevõtuga (1–3).

Vähem kasutatud meetodid

Randmeliude osaline resektsioon ning kahjustunud liigeseseosa asendamine implantaadiga on samuti üks võimalus. Viimase 15 aasta jooksul on turule tulnud palju seesuguseid proteesimplantaate, kuid nende kasutamise kohta puuduvad kaugtulemused

ja võrdlevad uuringud, mis julgustaks neid rakendada. Kui põletikuliste randmeartrooside korral kasutatakse kogu randme liigese asendamist proteesiga, siis posttraumaatilise artroosi korral selle meetodi kasutamise kohta andmed peaaegu puuduvad.

Viimastel aastatel on arenenud randmeliigese artroskoopiline kirurgia. Sellega seoses põhimõttelisi uuendusi ravimeetodites ei ole olnud, kuid eelkirjeldatud kodarluu tikkeljätke eemaldamist, nelja nurga artrodeesi ja proksimaalse rea luude eemaldamist on võimalik teha artroskoopilisel meetodil. Võimalik eelis artroskoopiliste operatsioonide juures on vähesem ümbritseva pehme koe trauma, vähem armkude. Seega võiks loota kiiremat taastumist ja vähemat armkoest tingitud liikuvuse piiratust (2).

JÄRELDUSED

Ühtegi eespool tutvustatud kirurgilist ravimeetodit ei saa pidada teistest absoluutselt paremaks ega halvemaks. Sobivaima lahenduse leidmiseks tuleks patsienti käsitleda individuaalselt, arvestades tema vanust, füüsilist aktiivsust, tehtava töö iseloomu ja radioloogilist leidu. Samuti on olulised patsiendi ootused: kas oluline on liikuvuse maksimaalne säilitamine või valust vabane mine ja käe haardetugevus.

VÕIMALIKU HUVIKONFLIKTI DEKLARATSIOON

Autoritel puudub seoses artikliga huvikonflikt.

SUMMARY

Posttraumatic wrist arthritis

Eva Piirsalu¹, Joosep Piirisild², Villem Teder³, Kristo Kask³

Posttraumatic arthritis is the most common form of osteoarthritis in the wrist. The main traumas that lead to arthritic changes are scaphoid fracture malunions or nonunions, ligament injuries and carpal bone dislocations.

Patients with posttraumatic arthrosis usually seek medical help because of pain in everyday activities.

Traumatic changes in the wrist lead to shifts in joint kinematics, thus resulting in cartilage wear. Scapholunate advanced collapse (SLAC) refers to a pattern of progressive wrist malalignment and

¹ Faculty of Medicine, University of Tartu, Tartu, Estonia,

² Surgery Clinic, Pärnu Hospital, Pärnu, Estonia,

³ Estonian Association of Hand Surgery

Correspondence to: Kristo Kask
kristo.kask@gmail.com

Keywords: wrist arthritis, trauma, conservative treatment, surgical treatment

arthritis that is attributed to scapholunate ligament injury. Scaphoid nonunion advanced collapse (SNAC) is a term used to describe similar changes in the wrist after scaphoid fracture nonunion.

First line treatment is conservative symptomatic treatment with wrist splints, NSAIDs and intraarticular corticosteroid injections. If this fails to reduce symptoms, surgery has to be considered. Proximal row carpectomy, 4-corner arthrodesis and total wrist arthrodesis are the most common operations used to relieve the symptoms of SLAC and SNAC wrists.

None of the surgical methods is superior to others. In the decision making

process when choosing the surgical method, patient's age, physical activity and expectations, as well as radiological findings, have to be taken into account.

KIRJANDUS / REFERENCES

1. Laulan J, Marteau E, Bacle G. Wrist osteoarthritis. *Orthop Traumatol Surg Res* 2015;101(1 Suppl):S1–9.
2. Le Nena D, Richoua J, Simona E, et al. The arthritic wrist I – the degenerative wrist: surgical treatment approaches. *Orthop Traumatol Surg Res* 2011;97(4 Suppl):S31–6.
3. Laulan J, Baclea G, de Bodmana C, et al. The arthritic wrist II – the degenerative wrist: indications for different surgical treatments. *Orthop Traumatol Surg Res* 2011;97(4 Suppl):S37–41.
4. Wolfe S, Pederson W, Hotchkiss R, Kozin SH, Cohen M. *Green's operative hand surgery*. 7th ed. Elsevier; 2016.
5. Chantelot C. Post-traumatic carpal instability. *Orthop Traumatol Surg Res* 2014;100(1 Suppl):S45–53.
6. Wagner ER, Werthel JD, Elhassan BT, Moran SL. Proximal row carpectomy and 4-corner arthrodesis in patients younger than age 45 years. *J Hand Surg Am* 2017;42:428–35.

Hüdrokortisoon ei vähenda suremust septilise šoki patsientidel

Sepsise ravimiseks ei ole peale antibiootikumide, infusiooni ja vasopressoorsete preparaatide muud spetsiifilisemat ravi. Hospitaliseeritud patsientide suremus on 30–45%. Glükokortikoide on adjuvantsete preparaatidena kasutatud septilise šoki ravis üle 40 aasta, kuid täpsed teadmised nende tõhususe ja ohutuse kohta puuduvad. Praegustes ravijuhendites on soovitatud kasutada hüdrokortisooni, kui piisava infusioonravi ning vasopressoritega ei ole stabiilset hemodünaamikat suudetud saavutada, aga selle soovitusel põhinev on nõrk. Glükokortikoidide kasutamisega kaasnevate komplikatsioonidena on täheldatud lisanduvaid nakkuseid ning metaboolseid muutusi ja toimet neuromuskulaarsüsteemile. Puuduliku info tõttu korraldati uuring eesmärgiga kontrollida hüpoteesi, et hüdrokortisoon vähendab võrreldes platseeboga septilises šokis patsientide suremust.

Uuring viidi läbi 2013.–2014. aastal Austraalias, Ühendkuningriigis, Uus-Meremaal, Saudi

Araabias ja Taanis. Rahvusvahelisse topeltpimedasse juhuslikustatud kontrolluuringusse kaasati täisealised patsiendid, kes olid mehaanilisel ventilatsioonil, kel oli tuvastatud infektsioon, kes täitsid kaks või enam SIRSi (*systemic inflammatory response syndrome*) kriteeriumit ja keda oli minimaalselt 4 tunni jooksul ravitud vasopressoorsete või inotropsete preparaatidega. Välja arvati patsiendid, kes vajasisid ravi süsteemsete glükokortikoididega tõenäoliselt mõnel muul näidustusel, olid saanud hospitaliseerimise ajal etomidaati (lühitoimeline anesteetikum neerupealiste talitlust pärssiva toimega), kelle tõenäosus 90 päeva jooksul surra oli suur või kel olid kõik uuringusse kaasamise kriteeriumid täidetud enam kui ööpäeva jooksul.

Kokku oli uuringus 3658 patsienti, kellest 1832 said hüdrokortisooni ja 1826 platseebot. Uuringu alguses olid kaks rühma sarnased: keskmine vanus oli 62 aastat, 60% olid mehed, keskmine APACHE II skoor oli 23–24 ja 31% patsientidest oli kirurgilise profiiliga. Sagedamini esines kopsupõletikku ja kirurgilise profiiliga haigetel kõhuõõneinfektsioone. Uuringus hinnati 90 päeva sure-

must, šoki taandumiseni kuluvat aega, šoki taasteket, intensiivravi osakonnas viibimise aega, mehaanilise ventilatsiooni sagedust ja kestust, neeruasendusravi vajadust, vereülekande vajadust ja uue baktereemia teket.

90 päeva möödudes oli 28% hüdrokortisooni saanutest ja 29% platseeborühmas olijatest surnud. Hüdrokortisooni rühmas lahenes šokk kiiremini (3 päeva vs. 4 päeva), intensiivravi osakonnas viibimine oli lühem (10 päeva vs. 12 päeva), mehaanilise ventilatsiooni vajadus oli väiksem (6 päeva vs. 7 päeva) ning vereülekannet vajati vähem (27% vs. 42%) võrreldes platseeborühmaga. Muus osas erinevust kahe rühma vahel ei olnud. Hüdrokortisooni saanutel esines rohkem raskeid kõrvaltoimeid võrreldes platseeborühmaga (1,1% vs. 0,3%), sagedamini esines hüperglükeemiat, hüpernatreemiat, hüpertensiooni, entsefalopaatiat ja müopaatiat.

Hüdrokortisooni manustamine ei vähendanud võrreldes platseeboga 90 päeva suremust septilises šokis patsientidel.

REFEREERITUD

Venkatesh B, Finfer S, Cohen J, et al. Adjunctive Glucocorticoid Therapy in Patients with Septic Shock. *N Engl J Med* 2018.

LÜHIDALT