

Alumise hüppeliigese ehk subtaalarliigese artroskoopiliselt assisteeritud artrodees

Leho Rips¹, Madis Rahu¹, Alar Toom²

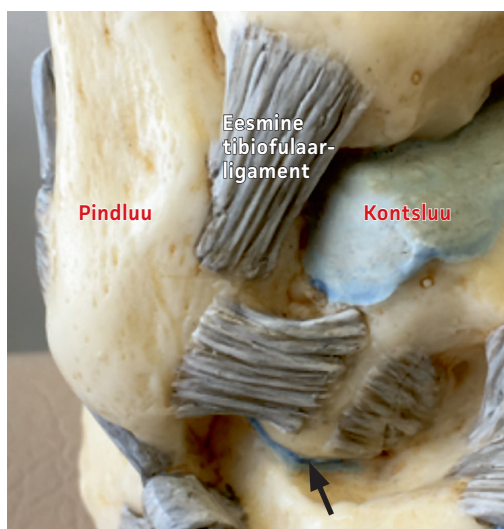
Alumise hüppeliigese ehk subtaalarliigese osteoartroos on suhteliselt harva esinev probleem, kuid see mõjutab patsiendi elukvaliteeti oluliselt. Subtaalarliigese osteoartroosist põhjustatud probleeme ravitakse nii konservatiivsete kui ka operatiivsete meetoditega. Sageli on kirurgiline ravilahendus ainuvõimalik hea või väga hea lõpptulemuse saavutamiseks. Lahtine operatsioon on osteoartroosiga patsientidel alumise hüppeliigese artrodeesi valikmeetod olnud aastakümneid. Miniinvasiivse kirurgia kiire arengu käigus on leitud, et artroskoopiliselt assisteeritud subtaalarliigese artrodees on kujunemas tõhusaks valikmeetodiks subtaalarliigese artroosi ravis. Tartu Ülikooli Kliinikum on aastatel 2016–2017 ravitud artroskoopiliselt assisteeritud artrodeesiga kokku 4 subtaalarliigese osteoartroosiga patsienti. Kõikides opereeritud liigestes toimus radioloogilise uuringu alusel luustumine 8–10 nädala jooksul. Kirurgilise raviga seotud tüsistusi ei esinenud. Kõik patsiendid pöördusid tagasi aktiivse füüsilise tegevuse juurde. Tuginedes positiivsetele tulemustele mujal maailmas, võime ka meie väikese rühma puhul kinnitada selle meetodika efektiivsust.

Alumise hüppeliigese ehk subtaalarliigese osteoartroos on harvemini esinev probleem võrreldes talokruraalliigese artroosiga (1). Subtaalarliigese artroosiga patsiendi põhikaebus on valu, mis piirab oluliselt liikumisulatust ja koormustaluvust. Sageli on tegemist noorte ja keskealiste ning füüsiliselt aktiivsete inimestega, kellel on kujunenud pärast kandлуу murdu välja liigese posttraumaatiline osteoartroos. Muud subtaalarliigese muutuste ja kaebuste põhjused on idiopaatiline osteoartroos, reumaatilised haigused, kandлуу-kontsluu kaasasündinud ühinemine, subtaalarliigese ebastabiilsus, väljendunud lampjalgsus ja neuroloogilised haigused. Kuigi selle deformatsiooni ravi on valdavalt konservatiivne, on kaugelearenenud kahjustuse ja valu korral ainuvõimalik ravimeetod alumise hüppeliigese artrodees ehk liigestuvate luude omavaheline ühendamine ehk jäigastamine. Varem enam levinud lahtised kirurgilised meetodid on asendumas miniinvasiivsete kirurgiliste protseduuridega. Subtaalarliigese esimese artroskoopiliselt assisteeritud artrodeesi tegi 1994. aastal dr Tasto (2). Kümne aastaga kujunes hüppeliigese kirurgias subtaalarliigese artroskoopilisest artrodeesist standardprotseduur

(3, 4) Kirjanduse ülevaade kinnitab, et see meetodika on väga efektiivne ja tüsistuste määr on väike (7, 6).

ALUMISE HÜPPELIGESE ANATOMIA

Subtaalarliiges jaguneb kolmeks osaks: eesmine, keskmine ja tagumine liigesepind (fasett). Suurim liigeseosa on tagumine



Pilt 1. Alumine hüppeliiges ehk subtaalarliiges (must nool).

Eesti Arst 2019;
98(3):153–157

Saabunud toimetusse:
08.10.2018
Avaldamiseks vastu võetud:
10.01.2019
Avaldatud internetis:
27.03.2019

¹ Tartu Ülikooli Kliinikumi spordimeditsiini ja taastusravi kliiniku sporditraumatoloogia keskus,
² Kesk-Soome Keskaigla

Kirjavahetajaautor:
Leho Rips
leho.rips@kliinikum.ee

Võtmesõnad:
osteoartroos, alumine hüppeliiges, artroskoopia, artrodees

liigesepind kandluu ja kontsluu vahel. Liiges on sfäärilise kujuga äärmiselt kongruentne. Liigeses puuduvad meniskilaadsed struktuurid. Subtalaarliigese stabiliseerijaks on mitmed sidemed, kuid kõige tugevam nendest on talokalkaneaarne interosseaalne side. Kalkaneofibulaarne side lateraalsel ja pindmine deltaside mediaalsel on vähem olulised stabiliseerijad. Subtalaarliigeses on liikuvuse

ulatus piiratud ning põhiliselt toimub liikuvus inversiooni-supinatsiooni suunas.

UURIMINE JA RADIOLOOGILINE DIAGNOOSIMINE

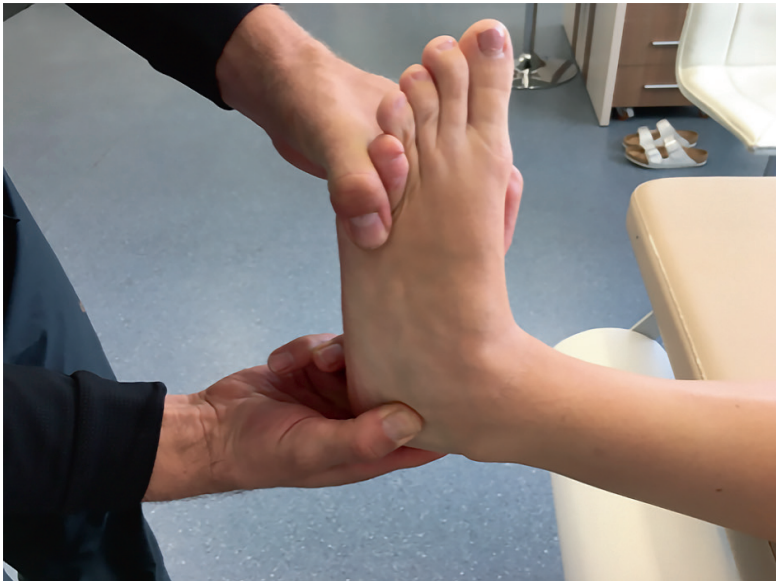Alumise hüppeliigese probleemiga patsiendi hindamine algab adekvaatse anamneesi võtmisest nagu iga muu haiguse korral. Tavapäraselt kirjeldavad patsiendid valu hüppeliigese välisküljel või liigeses sügaval sees nii koormusel kui ka rahuolekus. Tihti on valu lokaliseeritud täpselt raske määrata – patsiendid kirjeldavad „ebamäärast valu sügaval hüppeliigese sees”. Valu provotseerub ebatasasel tasapinnal liikumisel. Füüsiline koormamine põhjustab kaebuste süvenemist. Sagedaseks probleemiks on hommikune liikumasaamine. Anamneesis on sageli olnud alumise hüppeliigese piirkonna traumad, näiteks kandluu murd. Subtalaarliigese kahjustusi põhjustavad ka idiopaatiline osteoartritis ja reumaatilised liigesepõletikud. Need on ka sagedasemad liigese muutuste ja alumise hüppeliigese artrodeesi põhjused (8). Provotseeritud inversioon koos rotatsiooniliigutusega kutsub esile sügaval asetsevat valu alumise hüppeliigese välis- ja/või siseküljel alumise hüppeliigese projektsioonil.

Instrumentaalseteks uuringumeetoditeks on valdavalt tavapärane 2 suunas röntgenfilm. Sageli piisab ka külgsuuna ülevõttest esmase diagnoosi kinnitamiseks. Diagnoosi täpsustamiseks ja liigese-luu deformatsioonide hindamiseks on kompuutertomograafia (KT) koos 3D-rekonstruktsioonidega asjakohane uuring. Magnetresonantstomograafia (MRT) ei ole artroosi hindamiseks näidustatud.

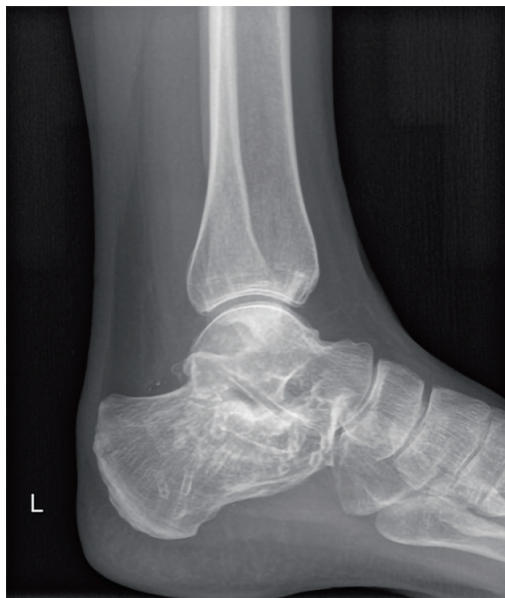KIRURGILISE RAVI KRIITILISED MOMENDID JA VASTUNÄIDUSTUSED

Patsiendi valikul peab tõsiselt arvestama kaasnevate haigustega. Diabeedi puhul on infektsiooni tekke ja luustumise aeglustumise või ka mitteluustumise esinemise risk suurenenud. Suitsetajad kuuluvad suurema riskiga rühma, samuti dekompensatsioonil kardiovaskulaarhaiguste põdejad. Kindlasti peab arvestama lokaalset naha seisundit. Nahakahjustuste esinemisel peab hindama nende infektsiooniriski.

Suurte luuliste deformatsioonide ning mitmete hüppeliigese- ja keskpöiapiirkonna liigete haaratuse korral osteoartritisiga



Pilt 2. Alumise hüppeliigese testimine. Provotseeritud inversioon koos rotatsiooniliigutusega kutsub esile valu alumise hüppeliigese välis- ja/või siseküljel alumise hüppeliigese projektsioonil.



Pilt 3. Röntgeniülevõte. Alumise hüppeliigese postraumaatilise osteoartritis tunnused kandluumurru järel.

peab kaaluma alternatiivsete ja kombineeritud lõikusmeetodite kasutamist.

Koostööst keelduval patsiendil ei ole soovitatav teha suurema rehabilitatsioonivajadusega protseduure.

PERIOPERATIIVNE KÄSITLUS

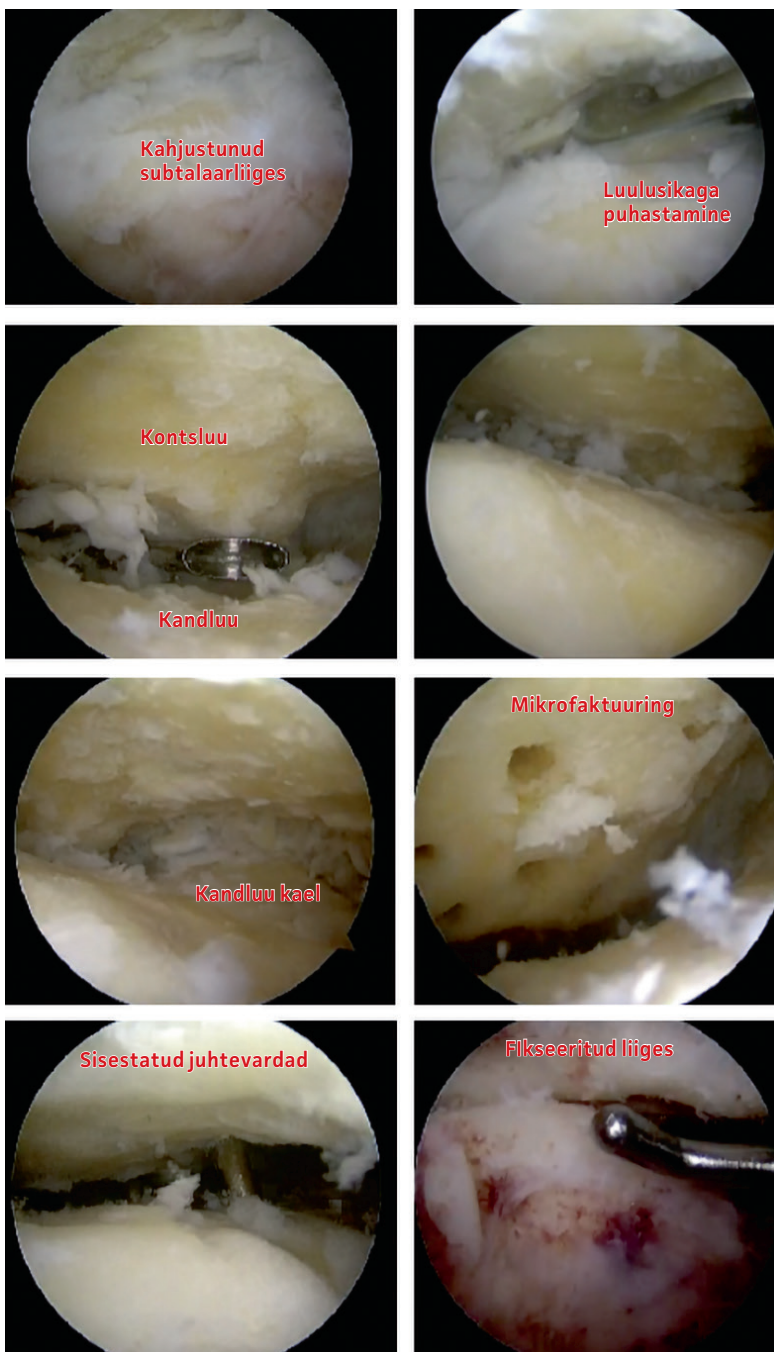
Äärmiselt tähtis on personali ja tehnika valmisolek protseduuri tegemiseks. Varasem kogemus hüppeliigese artroskoopilises kirurgias, eriti liigese tagaosas, on kriitiliseks eeltingimuseks. Lisaks peab olema operatsioonisaalis võimalik kasutada röntgeniaparatuuri. Implantaate peab valima piisava pikkusvaruga. Enamikul juhtudel kasutatakse tavalisi 6,5 mm kanüleeritud lühikese keermeosaga (16 mm) *spongiosa*-kruvisid.

Käsitletud neljal patsiendil tehti kõik operatsioonid päevakirurgia tingimustes. Patsiente teavitati ette kirurgilise ravi iseärasustest ja järelravi protseduurireeglitest. Kõigil patsientidel tehti operatsioon spinaalanesteesias ja kõhuliasendis žguti kontroll all. Kasutati klassikalist 3 portaali tehnikat: posterolateraalne ja posteromedialne portaal hüppeliigese tagaosas subtalaarliigese kõrgusel ning *sinus tarsi* portaal lateraalsel ees (3).

OPERATSIOONITEHNIKA

Operatsiooni alustatakse liigese tagaosa puhastamisest rasv- ja armkoest, seda kuni subtalaarliigese visualiseerumiseni. Osal patsientidel võivad olla säilinud liigese kapsli tagaosa ja sidemed. Mediaalsel poolel on oluline avastada *musculus flexor hallucis longus*'e kõõlus, mis on piiriks mediaalsel poolel pehmetoe eemaldamisel. Kõõlusest mediaalsemal paiknevad neurovaskulaarsed struktuurid, mille vigastamine on tõsiseks komplikatsiooniks ja sellest tuleks hoiduda.

Enamikul patsientidest on alumine hüppeliiges peale rasv- ja armkoe eemaldamist hästi visualiseeritav. Kahjustunud liigese puhastamiseks armkoest, osteofüütidest ja kõhrkoe jääkidest kasutatakse *shaver*'it ja/või mini-luulusikaid. Liigese pinnad puhastatakse kuni hästi vaskulariseeritud luuni mõlemalt poolt (kand- ja kontsluu). Artrodeesiks on vajalik puhastada vaid liigese tagaosa kuni *sinus tarsi* sidemekompleksini. Parema nähtavuse saavutamiseks võib ka intraartikulaarse sidemekoe lateraalse lisaportaali kaudu täielikult eemaldada. Puhastatud luupind



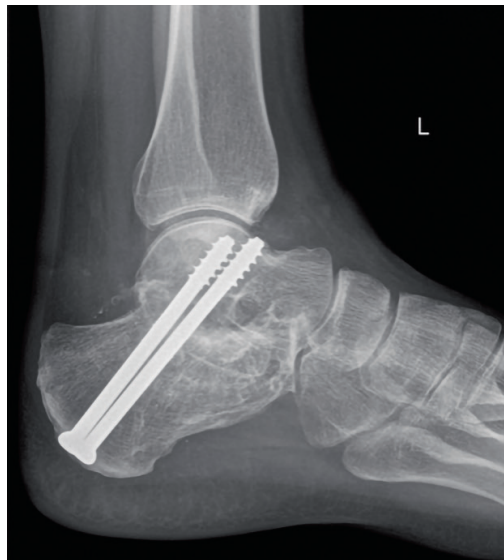Pilt 4. Operatsioonitehnika pildid töövõtete järjekorras.

tuleb värskendada veritseva pinnani ja/või teha hulgaliselt mikrofraktuure. Luupinnad tuleb kujundada maksimaalselt kongruentseks ehk vastastikku sobivaks.

Fiksatsioon tehakse kandluust suunaga kontsluu kaela piirkonda kahe paralleelse kompressioonkruviga läbi subtalaarliigese (6,5 mm kanüleeritud lühikese keermeega kruvid) (9). Hoolikalt tuleb jälgida, et kruvid ei ulatuks üle luukorteksi piiri kontsluu kaela piirkonnas hüppeliigese eesosas. Juhtevard

Tabel 1. Opereeritud patsiendid ja tulemused

| Nr | Sugu | Vanus, a | Risk | Osteoartroosi tüüp | Fusiooni tekkeaeg; operatsiooni kestus | Aeg täiskoormuseni | Komplikatsioonid | Naasmine tööle, sporti |
|----|-------|----------|------------|----------------------------|--|--------------------|--|---|
| 1 | Naine | 34 | | Kandluu murd | 8 nädalat; 78 min | 2 kuud | Ei | Täielik – kerge füüsiline. Valuvaba |
| 2 | Mees | 50 | Suitsetaja | Kandluu murd | 8 nädalat; 77 min | 2,5 kuud | 2 nädalat implantaadivalu kannal piirkonnas | Täielik – väga raske füüsiline. Valuvaba |
| 3 | Naine | 61 | Vanus | Idiopaatiline osteoartroos | 10 nädalat; 70 min | 3 kuud | 4 nädalat valulikkus kogu kandluu piirkonnas | Täielik – kerge, mittefüüsiline. Valuvaba |
| 4 | Mees | 33 | | Kandluu murd | 8 nädalat; 85 min | 2 kuud | Ei | Täielik – väga raske füüsiline. Valuvaba |



Pilt 5. Subtaalarliigese fikseerimine kahe kruviga, operatsioonijärgne röntgenpild.

raste kasutamisel on võimalik kaameraga ja röntgeniaparatuuriga jälgida varraste õiget asendit liigese sees. Juhtevarraste ja kruvide lõplikku positsiooni ning pikkust hinnatakse operatsioonitoa mobiilse röntgeniaparatuuri abil. Fiksatsioon ja kompressioon kahe luu vahel on samuti kaameraga jälgitav ja hinnatav. Operatsioon lõpeb portaaliavade sulgemisega ning hüppeliigese immobiliseerimisega, fikseerimisega operatsioonilaual kipslahasesse. Kasutada võib ka inversiooni-eversiooni ja ekstensiooni-fleksiooni suunda piiravat ortoosi.

JÄRELRAVI

Valuraviks kasutatakse minimaalses koguses mittesteroidseid põletikuvastaseid ravimi-

meid. Võimaluse korral tuleb eelistada paratsetamooli. Antitrombootiline ravi on kasutusel vaid suurema riskiga patsientidel. Külmaaplikatsioonid vähendavad oluliselt turset ja valu. 1. operatsioonijärgsel päeval tuleb patsient siduma ja tehakse kontrollröntgeniülesvõtted. Alustatakse ka rehabilitatsiooniprogrammiga, kus esmane eesmärk on alajäseme lihaskõuet säilitamine. Alates 4. nädalast algab mittefikseeritud hüppeliigese piirkonna liigeste järkjärguline mobiliseerimine.

Koormusvaba periood on 4 nädalat. Teisest nädalast võib vahetada kipslahase käimissaapa vastu. Alates 4. nädalast on lubatud 50% ulatuses opereeritud jala koormata. 6. nädalal tehakse kontrollpildid ja stabiilse fikseerimise esinemisel lubatakse järk-järgult täiskoormusele üle minna umbes 1–2 nädala jooksul. Täiskoormus on lubatud 2–2,5 kuud pärast operatsiooni, kergem sportlik koormus alates 2.–3. kuust. Suur füüsiline koormus on lubatud 3–4 kuu möödumisel operatsioonist. Fiksatsioonivahendeid ei pea tavaliselt eemaldama, välja arvatud juhtudel, kui esineb ärritus.

KOKKUVÕTE

Päevakirurgiline artoskoopiline subtaalarliigese jäigastamine on patsiendi õige valiku korral ja operatsioonitehnika põhielementide ning rehabilitatsiooniprogrammi jälgimisel patsiendile hästi talutav ja heade või väga heade lõpptulemustega (10–12).

VÕIMALIKU HUVIKONFLIKTI DEKLARATSIOON

Autoritel puudub huvikonflikt seoses artikliga.

SUMMARY

Arthroscopically assisted subtalar joint fusion in patients with subtalar arthritis

Leho Rips¹, Madis Rahu¹, Alar Toom²

Subtalar osteoarthritis is not a very common deformity but has far more negative influence on patient's daily activities and quality of life. Such conditions have been treated with medical or surgical methods. In many cases subtalar fusion is the best option for the patient. For a long time, open procedures were the only surgical treatment for subtalar arthrodesis. Recent studies have shown that arthroscopic fusion has many advantages and lower complication rate compared to open procedure. Four patients with subtalar osteoarthritis were treated with arthroscopic arthrodesis at Tartu University Hospital in 2016 – 2017. They had no complications and fusion rate was 100%. All patients returned to physical activities at higher level than it had been before the surgery.

KIRJANDUS/REFERENCES

1. Davies M, Rosenfeld P, Stavrou P, Saxby T. A comprehensive review of subtalar arthrodesis. *Foot & Ankle International* 2007;28:295–7.
2. Tasto JP. Arthroscopy of the subtalar joint and arthroscopic subtalar arthrodesis. *Instr Course Lect* 2006;55:555–64.
3. Beimers L, de Leeuw PAJ, van Dijk CN. A 3-portal approach for arthroscopic subtalar arthrodesis. *Knee Surg Sports Traumatol Arthrosc* 2009;17:830–4.
4. Glanzmann MC, Sanhueza-Hernandez R. Arthroscopic subtalar arthrodesis for symptomatic osteoarthritis of the hindfoot: a prospective study of 41 cases. *Foot Ankle Int* 2007;28:2–7.
5. Rungprai C, Phisitkul P, Femino JE, Martin KD, Saltzman CL, Amendola A. Outcomes and complications after open versus posterior arthroscopic subtalar arthrodesis in 121 patients. *J Bone Joint Surg Am* 2016;98:636–46.
6. El Shazly O, Nassar W, El Badrawy A. Arthroscopic subtalar fusion for post-traumatic subtalar arthritis. *Arthroscopy* 2009;25:783–7.
7. Glanzmann MC, Sanhueza-Hernandez R. Arthroscopic subtalar arthrodesis for symptomatic osteoarthritis of the hindfoot: A prospective study of 41 cases. *Foot Ankle Int* 2007;28:2–7.
8. Tuijthof GJ, Beimers L, Kerkhoffs GM, Dankelman J, Dijk CN. Overview of subtalar arthrodesis techniques: options, pitfalls and solutions. *Foot Ankle Surg* 2010;16:107–16.
9. Wiegerinck JI, Lansdaal JR, Kappelhoff FM, Van Dijk CN. Arthroscopische subtalare arthrodes bei coalitio talocalcaneare. *Arthroscopie* 2011;24:295–8.
10. Bernasconi A, Guillard C, Lintz F. Anterolateral Arthroscopic Posterior Subtalar Arthrodesis: The Surgical Technique. *Arthrosc Tech* 2017;6:e1183–e1188.
11. Jones CR, Wong E, Applegate GR, Ferkel RD. Arthroscopic Ankle Arthrodesis: A 2–15 Year Follow-up Study. *Arthroscopy* 2018;34:1641–9.
12. Vilá-Rico J, Mellado-Romero MA, Bravo-Giménez B, Jiménez-Díaz V, Ojeda-Thies C. Subtalar arthroscopic arthrodesis: Technique and outcomes. *Foot Ankle Surg* 2017;23:9–15.

¹ Sports Medicine and Rehabilitation Clinic, Tartu University Hospital, Tartu, Estonia,
² Central Finland Central Hospital, Jyväskylä, Finland

Correspondence to:
Leho Rips
leho.rips@kliinikum.ee

Keywords:
subtalar arthritis, fusion, arthroscopy

Enam kui kahel kolmandikul nimmevaluga haigetest on veel üks või mitu tervisehäiret

Mittespetsiifiline nimmevalu on sage tervisehäire. Vähe on tähelepanu pööratud nimmevaluga kaasnevatele muudele tervisehäiretele.

Kanadas 2013. aastal korraldatud uuringus küsitleti 61 854 üle 15 aasta vanust isikut nende tervisehäirete, hariduse, materiaalse kindlustatuse, kehakaalu ja eluviisi kohta. Analüüsil hinnati nimmevaluga ja nimmevalu üle mitte kurnud isikutel esinevaid muid haigusi, sotsiaalset seisundit, kehakaalu ja füüsilist aktiivsust ning kahjulikke harjumusi. Küsitlute valim on representatiivne

Kanada täiskasvanud rahvastiku suhtes.

Mittespetsiifilise nimmevalu esinemissagedus on uuringu andmeil 19,3%. Nimmevaluga isikutest 71%-l esines üks kaasuv terviseprobleem. Sagedasemad neist olid artroos 35%-l, arteriaalne hüpertensioon 26%-l, migreen 18%-l, meeoleolühäired 14%-l vastanutest. Isikutel, kel polnud nimmevalu, esines loetletud tervisehäireid oluliselt harvem. Traditsioonilisteks peetud nimmevalu riskitegureid – naissugu, vanus 45–54 aastat, ülekaal/rasvumine, suitsetamine, vähene füüsiline aktiivsus, madal haridustase, vähene sissetulek – esines nimmevaluga isikute seas küll mõnevõrra sagedamini, kuid vahe ei olnud oluline.

Uuringu andmed tekitavad mitmeid küsimusi, millele ei ole selget vastust. Võimalik, et ole selget vastust. Võimalik, et nimmevalu ja sellega kaasnevate tervisehäirete riskitegurid kattuvad osaliselt. Võimalik, et nimmevaluga sagedasti kaasnevate tervisehäirete olemasolu osutab nende isikute nn bioloogilisele haprusele. Vajalikud on edasised uuringud.

Autorid rõhutavad vajadust mittespetsiifilise nimmevaluga haigete käsitlemisel pöörata enam tähelepanu kaasnevatele tervisehäiretele ja nende ravile.

REFEREERITUD:

Badley EM, Millstone DB, Perruccio V. Back pain and co-occurring conditions: findings from a nationally representative sample. *Spine* 2018;43:E935–E941.

LÜHIDALT