

Äge mesenteriaalarteri isheemia

Karita Liivak¹, Peep Talving^{2,3}

Eesti Arst 2019;
98(7):390–399

Saabunud toimetusse:
09.04.2019
Avaldamiseks vastu võetud:
03.07.2019
Avaldatud internetis:
28.08.2019

¹ Tartu Ülikooli meditsiiniteaduste valdkonna üliõpilane,
² Kliinilise Meditsiini Instituut,
³ Põhja-Eesti Regionaalhaigla

Kirjavahetajaautor:
Karita Liivak
karitaliivak@gmail.com

Võtmesõnad:
äge mesenteriaalne isheemia, äge mesenteriaalarteri isheemia, äge mesenteriaalarteri tromboos, äge mesenteriaalarteri embolism, sooleinfarkt

Eesti Arstiteadusüliõpilaste Seltsi ja ajakirja Eesti Arst artiklikonkursi „Minu esimene publikatsioon“ 1. koha pälvinud töö.

Aastal 1926 on Cokkinis öelnud, et ägeda mesenteriaalse isheemia diagnoosimine on võimatu, prognoos lootusetu ja ravi kasutu. Möödunud on peaaegu 100 aastat ja see haigus on jätkuvalt üks enim kardetud diagnoose meditsiinis. Viimasel kümnendil on teaduskirjanduses järjest enam analüüsitud endovaskulaarset ravi kui võimalikku alternatiivi kirurgilisele ravile ning püütud leida prognostilisi näitajaid, mis aitaksid haigust võimalikult vara diagnoosida ja prognoosi sedastada.

Artiklis on antud ülevaade ägeda mesenteriaalarteri isheemia tänapäevasest etiopatogeneesist, kliinilisest pildist, diagnoosimisest, endovaskulaarsest ja kirurgilisest ravist ning prognoosist.

Äge mesenteriaalne isheemia (ÄMI) on järsku tekkinud soolestiku hüpoperfusioon, mida põhjustab oklusiivne või mitteoklusiivne arteriaalse või venoosse verevoolu takistus. ÄMI on eluohtlik seisund, mis vajab varast diagnoosimist ja kiiret ravi, et taastada soolestiku verevool, ennetamaks soolenekroosi ja patsiendi surma.

Esimene edukas patsiendi taastumine isheemilise soole resektsioonist leidis aset aastal 1895 (1). Eelmise sajandi II pooles tehti esimene *arteria mesenterica superior*'i (AMS) embolektoomia, trombendarterektoomia, aortomesenteriaalne möödajuhtiv operatsioon ja endovaskulaarne trombolüüs (2–5). Kuigi viimasel sajandil on diagnostika ja ravi oluliselt arenenud, on suremus ÄMI-sse jätkuvalt suur.

Käesolevas ülevaateartiklis asetub rõhk emboli või tromboosi põhjustatud ägedale mesenteriaalarteri isheemia diagnoosimisele ja ravile, kuna võrreldes mesenteriaalveeni tromboosi ja mitte-oklusiivse mesenteriaal-isheemiaga (NOMI) on oklusiivsete arteriaalsete isheemiate korral kõige sagedamini vajalik erakorraline kirurgiline sekkumine ja revaskularisatsioon.

EPIDEMIOLOOGIA

ÄMI on erakorralise meditsiini osakonnas üsna harva esinev haigus ning selle esinemissagedus on 0,09–0,2% erakorralistest hospitaliseerimistest (6–8). Haigust esineb naistel kolm korda sagedamini kui meestel (21). ÄMI esineb vanusevahemikus 50–80 aastat ja suurim esinemissagedus jääb vanusevahemikku 60–70 aastat (7, 9, 10) ning haigestumine kasvab eksponentsiaalselt

vanuse suurenemisega (11, 12). ÄMI esinemise vanus on viimase kahe aastakümne jooksul suurenenud 65 eluaastalt 71-ni (9). Kärkkäinen kaasautoritega on leidnud, et vanematel kui 75-aastastel on ÄMI sagedasem ägeda kõhu põhjus kui apenditsiit või kõhuaordi aneurüsmi ruptuur (11).

ETIOPATOGENEES JA RISKITEGURID

Soole verevarustus ja selle häirimine

Ülemine mesenteriaalarter (*arteria mesenterica superior*, AMS) on peamine soon, mis varustab peensoolt verega. AMSi kollateraalne verevarustus tuleb *arteria coeliacus*'e süsteemist, *arteria pancreaticoduodenalis superior et inferior*'st, aga ka *arteria mesenterica inferior*'ist (vt tabel 1) (13–15).

Vistseraalne vereringe moodustab südame väljutusmahust 10–20% ja söögi järel kuni 35%. Peensoole isheemia eelduseks on perfusiooni vähenemine alla 50% ja süstoolse vererõhu langus alla 70 mm Hg – kujuneb lineaarne seos süstoolse rõhu ja mesenteriaalse voolu vahel. Eksperimentaalselt on näidatud, et mesenteriaalne isheemia ei teki enne, kui patsiendi arteriaalne vererõhk on alla 45 mm Hg. Järelikult suudab peensool kompenseerida 75%-list mesenteriaalse verevoolu vähenemist kuni 12 tunni jooksul (8). Süstoolse rõhu langemine alla 40–45 mm Hg tekitab sooleisheemia. 15 minutit kestev absoluutne isheemia väljendub muutustena soolehatudes, 3 tunni möödudes irdub limaskest ja 6 tunni möödudes kujuneb välja seinaläbine

Tabel 1. Soolestiku verevarustus (13–15)

Soolestiku osa	Verevarustus
Seedekulgla algusosa – söögitoru distaalne osa läbi kaksteistsõrmiksoole ampulla Vateri	<i>Arteria coeliacus</i>
Soolestiku keskosa – ampulla Vateri piirkonnast jämesoole põrna fleksuurini	<i>Arteria mesenterica superior</i>
Soolestiku lõpposa – jämesoole põrna fleksuurist sigmasoole distaalse osani	<i>Arteria mesenterica inferior</i>
Sigmasoole distaalsest osast kuni anus'eni	<i>Arteria iliaca interna harud</i>

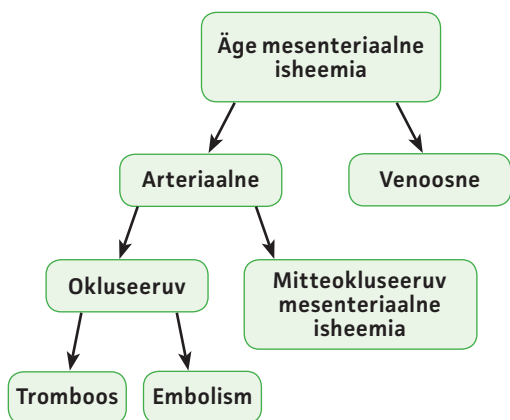
nekroos, mille järel tekib perforatsioon, sepsis ja surmlõpe (8).

Klassifikatsioon ja riskitegurid

Etioloogia alusel võib ÄMI-1 olla neli põhjust: arteriaalne embol, arteriaalne tromboos, veenitromboos, mitteokluseeriv mesenteriaalne isheemia (NOMI) (6–9, 11, 16–18) (vt joonis 1).

Okluseeriva ÄMI põhjuseks on arteri sulgumine proksimaalsemalt pärit emboli tõttu või arteri tromboseerumine olemasoleva aterosklerootilise naastu tõttu. Kui ajalooliselt on esinenud rohkem AMSi embolismi, siis tänapäeval on domineeriv põhjus tromboos. Eri uuringute andmetel on 50–70% ÄMI-juhtudest põhjustatud tromboosist ja umbes 35–50% embolist (7–11, 17, 19, 20). Arvatakse, et seesugune muutus on toimunud seoses rahvastiku vanuselise jaotumise nihkumisega vanemaealiste suunas, antikoagulantravi suurenenud kasutamise, reumaatiliste südamehaiguste esinemissageduse vähenemise ja ateroskleroosi haigestumise suurenemisega (7, 11, 20, 21).

Mesenteriaalsed emboli lähtuvad 85–90%-l juhtudes südamest (7, 10, 11).



Joonis 1. Ägeda mesenteriaalse isheemia etioloogia.

Embolid okluseerivad tavaliselt anatoomilisi kitsenemisi ning AMS on eriti haavatav oma võrdlemisi suure diameetri pärast ja ka seetõttu, et selle lähtenurk aordist on madalal (8, 12). Teatavasti on *truncus coeliacus*'e lähtenurk aordilt oluliselt kõrgemal ja tõenäosus embol verevooluga kaasa haarata *truncus coeliacus*'e harudesse oluliselt väiksem. Suur osa AMSi embolitest jääb lähtekohast 3 kuni 10 cm distaalsemale, põhjustades erinevate soolesegmentide isheemiat (8, 18). Enam kui 20%-l patsientidel, kellel on AMSi embol, esineb samaaegne arteriaalne embol põrna või neeru arterites ning embolid on lähtunud tavaliselt südamest (8).

Embolismi riskitegurid on järgmised (6, 8, 10, 11):

- kodade virvendusarütmia (tromb vasakust kojast);
- värske müokardiinfarkt (tromb vasakust vatsakesest);
- kongestiivne südamepuudulikkus;
- südame klapi protees (reumaatiline südamehaigus);
- sepsis;
- varasemad emboolilised haigused (nt insult);
- aordi proteesoperatsioonid;
- rindkere- või kõhuaordi aneurüsm;
- aordi ateroskleroos.

Mesenteriaalarteri tromboos ehk oklusioon kujuneb kõige sagedamini välja ateroskleroosi tagajärjel (11). Aterosklerootiline naast ja/või kaltsifikaat asetseb AMSis pigem proksimaalsemal ja isheemilise soole ulatus on seetõttu suurem (6, 8, 11, 18).

Kuni 75%-l võib enne ägedat haigust esineda kroonilise mesenteriaalse isheemia sümptomeid (6, 12). Kliiniline pilt sõltub arteriaalse sulguse ägedusest ja ulatusest ning kompensatoorse kollateraalse ringe tõhususest. Aeglaselt progresseeruva mesenteriaalse ateroskleroosi puhul on kollateraalsed arterid tihti väga hästi arenenud

ja soolestik on isheemiaga kohandunud. Seetõttu võib ägeda haiguse kujunemine võtta aega päevi kuni nädalaid (6, 8, 11). See aga omakorda muudab pikaajast 6 tunni reeglit ja ei saa enam kindel olla, kui kaua aterosklerootilise etioloogiaga isheemia puhul AMSi varustatav sooleosa elujõulisena püsida suudab (11).

Tromboosi riskitegurid on järgmised (6, 8, 11, 17):

- ateroskleroos,
- perifeersetes arterites haigus,
- aordi aneurüsm või dissektsioon,
- vaskuliit,
- dehüdratsioon,
- diabeet,
- aneemia.

2011. aastal on Gupta ja kaasautorid välja töötanud operatsioonijärgse suremuse ja haigestumuse riski hindamise kalkulaatori. Kalkulaator võtab arvesse mitmeid aspekte

alates patsiendi elukvaliteedist ja kaasuvatest haigustest kuni operatsioonieelse üldseisundini (22).

KLIIINILINE PILT

ÄMI sümptomaatika on mittespetsiifiline, kuid on sümptomeid, mille esinemise korral peaks tekkima ÄMI kahtlus. Peaaegu kõigil patsientidel on põhikaebuseks kõhuvalu (10, 13, 23). Valu iseloom võib eri põhjuste korral olla erinev. Enne kui valu muutub pidevaks, algab see tavaliselt vahelduva spastilise ebamugavustundega ülakõhus või nabapiirkonnas (23). ÄMI kirjeldatakse klassikaliselt kui ägedat ja pidevat kõhuvalu, mis ei ole läbivaatuse leiuga vastavuses (10, 13, 23). Alles siis, kui on välja kujunenud kõiki soolekihte haarav nekroos, tekivad peritoneaalärritusnähud.

ÄMI puhul on väga oluline kindla kliinilise kahtluse olemasolu, sest seda võib

Tabel 2. Ägeda mesenteriaalisheemia kliiniline pilt etioloogiast lähtudes (16)

	<i>arteria mesenterica superior</i> 'i embol	<i>arteria mesenterica superior</i> 'i tromboos	Venoosne tromboos
ANAMNEES			
Vanus > 80 a	++	+	-
Vanus < 50 a	-	-	+
Naised > mehed	+	+	+/-
Kodade virvendus	++	-	-
Varasem müokardiinfarkt	++	+	-
Insult	+	++	-
Varasem arteriaalne embolism / võimaliku emboli allikas	++	-	-
Varasemad kroonilise mesenteriaalse isheemia sümptomid	-	++	-
Varasem SVT või KATE	-	-	++
Aktiveeritud C-proteiini resistentsus	-	-	++
Pankreatiit või pankrease kasvaja	-	-	++
Maksatsirroos/ portaalhüpertensioon	-	-	++
SÜMPTOMID			
Järsk algus	++	+/-	-
Hiiliv algus	-	+	+
Kõhuvalu	++	+	+
Oksendamise	++	++	+
Kõhulahtisus	+	+	+
Veriroe	+	+	+/-
Samaaegne embolism mujal	++	-	-

SVT – süvaveenitromboos; KATE – kopsuarteri trombemboolia

ajada segamini pankreatiidi, hepatobiliaarse haiguse, divertikuliidi, apenditsiidi või soolesulgusega (21).

ÄMI puhul esineda võivad muud sümptomid (9, 10, 14, 19, 20, 23) on

- iiveldus ja/või oksendamine;
- kõhulahtisus või harvematel juhtudel kõhukinnisus (30–40%);
- verejooks pärasoolest, mis on tavaliselt hiline sümptom ja viitab limaskesta ulatuslikule kahjustusele (16%);
- tahhüardia koos hüpotensiooniga (30%);
- kõhukatete pinge;
- peritoniit, mis on hiline sümptom ja seotud soolenekroosiga;
- kuuldav või puuduv soole peristaltika.

AMSi embolismi iseloomustab järsk ja äge sümptomite teke. Haiguse kliinilised ilmingud ja ägedus sõltuvad anatoomilisest paiknemisest ja oklusiooni asukohast mesenteriaalsete veresoonte basseinis (11). Embolismi peetakse kõige valulikumaks ÄMI vormiks, sest kollateraalne ringe ei saa välja areneda ja valu teke on järsk (6).

AMSi tromboosi sümptomid võivad olla ebamäärane kõhuvalu, oksendamine, kõhulahtisus. 20–50%-l esineb kroonilise mesenteriaalse isheemia kõhuvalu sündroom – postprandiaalne valu, mis kestab kuni 3 tundi, söömiskartus, kaalulangus, enneaegne täiskõhutunne, sooletegevuse muutused (6, 9). Kriitilise stenoosi kujunemisel võib nende sümptomaatika olla väga sarnane embolismi korral esinevaga.

Peab meeles pidama, et sooleperistaltika võib olla säilinud ka ÄMI korral, s.t see ei välista diagnoosi. Vastupidi, sageli esineb patsientidel selliste protsesside korral aktiivset peristaltikat ja ka kõhulahtisust. Peristaltika olemasolu on märk, et haigus on algstaadiumis ning vaja on äärmiselt kiiresti sekkuda (14).

Ägeda mesenteriaalisheemia kliiniline pilt etioloogiast lähtudes on esitatud tabelis 2 (16).

DIAGNOOS

Kompuuterangiograafia

Tänapäeval on saanud mesenteriaalsete veresoonte diagnoosimise kuldstandardiks kompuuterangiograafia (KT-angiograafia) (20, 21, 24). Aastatel 1990–2010 suurenes KT-angiograafia kasutamine diagnoosi kinnitamisel 31%-lt 83%-ni (9).

KT-angiograafia võimaldab välistada teised kõhuvalu põhjustavad haigused ning väga täpselt hinnata soole verevarustust. ÄMI saab diagnoosida standardse aksiaalse KT-angiograafiaga ja selle kättesaadavus on muutunud nii heaks, et enamikule patsientidest tehakse enne kirurgilist sekkumist KT-uuring (20, 21).

Uuringu tundlikkust on hinnatud 67–100%-le ja spetsiifilisust 89–100%-le ning positiivsed ja negatiivsed prognostilised väärtused on vastavalt 100% ja 96% (6, 11, 25–28).

KT-angiograafia tehakse nii arteriaalses kui ka venoosses faasis, mõtlemata neerupuudulikkuse tekke võimalusele. Arteriaalset faasi on vaja veresoonte muutuste hindamiseks ja see võimaldab teha rekonstruktsiooni mesenteriaalsetest ja isegi kollateraalistest arteritest. Venosset faasi kasutatakse sooleseina ja elundite perfusiooni hindamiseks (11, 16).

Kompuutertomograafiline leid ÄMI korral (11, 23, 29):

- 1) spetsiifilised tunnused on
 - embol AMSis (ovaalse kujuga moodustis varem terves arteris);
 - tromboos AMSis (veremass/hüüve väljendunud lubjastustega);
 - mesenteriaalveeni tromboos (mesenteriumit ümbritsev turse);
 - selge piirita või ebaselge piiriga sooleseina segmendid;
 - gaas portaalveenis;
- 2) mittespetsiifilised tunnused on
 - lubjastunud oklusioon või üle 70% stenoos AMSis.
 - Kaasuv äge *arteria coeliacus*'e ja/ või *a. mesenterica inferior*'i sulgus (2–3 arteri haigus);
 - sooleseina ebanormaalne (tugevnenud) joonis;
 - sooleseina paksenemine (turse, hüperdensne hemorraagia);
 - soolevalendiku laienemine (paralüüs, transmuraalne soolenekroos);
 - mesenteriaalse rasva keerdumine;
 - vaba gaas kõhuõnes (soole perforatsioon);
 - parenhümaalse elundi infarkt (sünkroonne embol või hüpoperfusioon).

Laboratoorsed analüüsid

ÄMI varane diagnoosimine on jätkuvalt suur väljakutse ja eeldab tugeva kliinilise kahtluse olemasolu (10, 11, 20, 21). Täna-

päevase teaduskirjanduse andmeil ühtegi ÄMI-spetsiifilist laborianalüüsi olemas ei ole (11, 21).

Klassikaliselt esineb ÄMI-haigetel leukotsütoos, metaboolne atsidoos, D-dimeeride ja seerumi laktaadi kõrgeenenud tase ning suurenenud kreatiniini ja pankrease ensüümide sisaldus veres. Ehkki mõned markerid võivad olla abiks, on need protsessid mittespetsiifilised ning võivad välja kujuneda alles haiguse ägedas faasis. Samuti võivad need analüüsid olla eksitavad ja viidata teistele kõhuõõnehaigustele (9, 11, 25).

Kuigi mitmetes keskustes kasutatakse ÄMI ühe näitajana laktaati, on laktatsidoos hiline leid, mis viitab sageli juba olemasolevale sooleinfarktile. Laktaadi määramisel veres on tundlikkus 86% ja spetsiifilisus 44% (25). Ägeda kõhuvaluga patsientidel, kellel esineb ÄMI riskitegureid ja ei ole seerumi laktaadi sisaldust mõjutavaid tegureid (nt diabeet, alkoholi kuritarvitamine, epilepsia, neeru- või maksapuudulikkus), viitab Astrupi analüüs, s.t laktaadisaldus arteriaalses veres üle 2,05 mmol/l (90% tundlikkus, 90% spetsiifilisus), tugevalt arteriaalsele või mitteoklusiivsele sooleisheemiale (30).

D-dimeeride mõõtmist veres võib kasutada välistamisanalüüsina (11), selle tundlikkus on 96% ja spetsiifilisus 40% (25).

Kõikide järsult alanud kõhuvaluga patsientide diferentsiaaldiagnoosimiseks, kui neil esineb leukotsütoos üle 20 000, peaks kuuluma ka ÄMI (11, 25).

RAVI

Rahvusvaheliste teadusühingute konsensuslike seisukohtade ja juhuslikustatud uurin-gute puudumise tõttu sel teemal on ÄMI käsitus vastuoluline. Kuigi mitmed autorid peavad kirurgilist ravi soole eluvõimelisuse samaaegse hindamisega esmavaliku meetodiks, arvavad teised, et endovaskulaarne ravi on eelistatum alternatiiv. Vastuoluline on ka endovaskulaarne menetlusejärgne taktika, kus valikuteks on kohustuslik eksploratiivne laparoskoopia/laparotoomia või kliiniline jälgimine. Valikud sõltuvad enamasti kirurgi teadlikkusest ja kogemusest ning asutusesi-sestest eelistustest. See olukord peegeldab standarditud ja üldtunnustatud protokollide puudumist.

Esmane käsitus ja toetav ravi

ÄMI peab käsitlema kui ägedat kirurgilist seisundit ning ravi tuleb alustada

kohe, kui diagnoos on kinnitatud, ja enne operatsioonilauale jõudmist. Patsiendi hemodünaamikat peab jälgima ja säilitama isotoonilise kristalloidlahuse infusiooni (nt Ringeri laktaat) ja/või vereproduktidega. Alustada tuleb hapnikravi. Paigaldada tuleks tsentraalveenikateeter ja arterikanüül, diureesi mõõtmiseks ka kusepõie kateeter. Korrigeerima peab elektrolüütide tasakaalu (eriti hüperkaleemia!), alustama peab laia toimespektriga soolebakteritele mõjuva antibakteriaalse raviga (6, 8, 21, 34).

Vastunäidustuste puudumise korral peab saavutama terapeutilise antikoagulatsiooni hepariinibooluse (5000 – 10 000 TÛ või 100 TÛ/kg) ning pideva hepariini infusiooniga, mis tiitritakse niimoodi, et tromboplastiini aeg on 2 korda suurem normaalväärtusest (50–70 sekundit). Vastunäidustusteks on ülitundlikkus, aktiivne verejooks, anamneesis hepariinist põhjustatud trombotsütopeenia, äge trombotsütopeenia, alaäge bakteriaalne endokardiit (6, 21, 34).

Kasutada võib ka vasopressorravi, aga selle alustamisega peab ootama, kuni veremaht on adekvaatselt taastatud, et mitte süvendada vistseraalse vasospasmi kaudu sooleisheemiat (6, 8, 21, 34). Dobutamiinil, väikses annuses dopamiinil ja milrinoonil, mis parandavad südamefunktsiooni, on leitud väiksem mõju soole verevarustusele (8). Soolestiku dekompressiooniks peaks paigaldama nasogastraalsondi, mis võimaldab hinnata ka verejooksu olemasolu seedetrakti ülaosas (6, 8, 21, 34).

Vasodilataatorid aitavad mesenteriaalset vereringet parandada veresoonte silelihaseid lõõgastades, ühe variandina sobib selleks näiteks papaveriin (6, 34).

Kirurgiline ravi

Patsiendid, kellel on ebastabiilne hemodünaamika, peritoniit ja/või tugev laktatsidoos, peab kohe suunama operatsioonituppa, kus tehakse eksploratiivne laparotoomia (umbes 86%-l) ja võimaluse korral ka revaskularisatsioon (10, 16, 20, 33).

Kui operatsioonil tuvastatakse soolenekroos, tuleb otsustada resetseeritava soole ulatus ja selle eluga kokkusobivus ning võimalik revaskularisatsioon. Erandjuhuks on soolenekroosi leid koos perforatsiooni ja kõhuõõne kontaminatsiooniga – sellisel juhul tuleb olukord kontrolli alla saada ning alles seejärel revaskulariseerimist jätkata (21).

Nekrotiseerunud soole tunnused on järgmised (16):

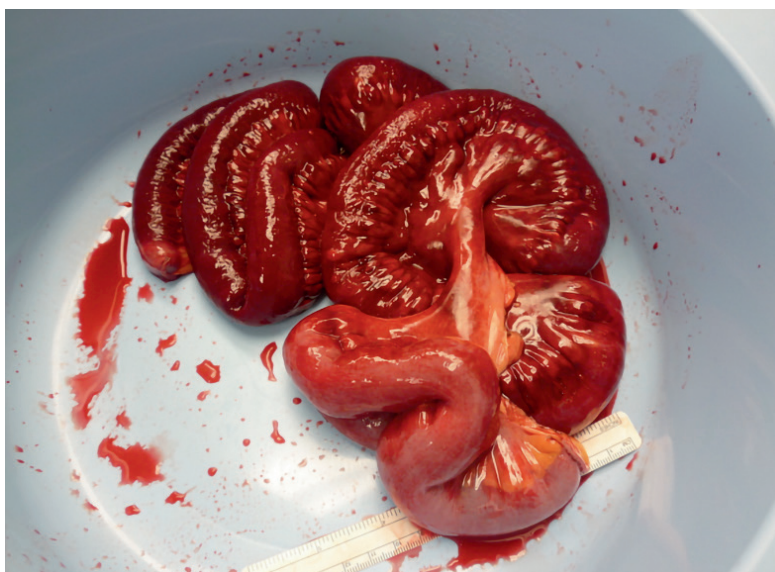- must või hall värvus,
- roiskunud lõhn,
- soolestiku düskineesia,
- peristaltika kadumine,
- soolevalendiku laienemine,
- nähtavad pulsatsioonid mesenteriaalsetes arterites,
- veritsused löikepindadel.

Kui sool tundub eluvõimelisena, võib kaaluda revaskularisatsiooni ja selle peaks tegema enne soole resektsiooni. Laparotoomia käigus on võimalik teha avatud revaskularisatsioon (83%) (9). Üheks võimaluseks on AMSi trombembolektomia (45%). Selle käigus tuvastatakse proksimaalses soolekinnistis AMS, millele tehakse ristisuunaline lõige ja viiakse sisse balloonkateeter, millega eemaldatakse trombimassid ja kontrollitakse vere pealevoolu ja tagasivoolu adekvaatsust. Seejärel arter suletakse ning hinnatakse AMSi verevoolu Doppleri ultraheliuuringuga (16).

Kui AMSis ilmneb märkimisväärne ateroskleroos, tuleks kaaluda möödajuhivat (*bypass*) operatsiooni (40%) *aorta infrarenalis*'elt või *arteria iliaca*'lt sobivale kohale AMSil. Selleks kasutatakse autogeenset veeni või sünteetilist *dacron*- või polütetrafluoretüleensiirikut (16). Revaskulariseerimiseks saab teha ka endarterektomia ja/või lapiga angioplastika (7%) (9).

Operatsioonimeeskond peaks 20–30 minutit pärast revaskularisatsiooni ootama, et soolte eluvõimelisust hinnata. Selle käigus asetatakse sooled tagasi kõhuõõnde, kattes need soojade NaCl 0,9% lahusega immutatud tampoonidega.

Nekrootilise soole pikkus otsustab ära sooleresektsiooni ulatuse. Soole eluvõimelisuse hindamine on raske, selleks on viimasel ajal soovitatud otsuse tegemisel lisaks visuaalsele hindamisele kasutada operatsiooniaegset Doppleri ultraheliuuringut, mis sedastaks pulseeriva verevoolu soolekinnistis, ja ka fluorestseiniitesti (16, 21). Kui leid kirurgilise sekkumise käigus viitab soole hüpoperfusiooni vähenemisele ning verevarustuse paranemine omakorda soole võimalikule eluvõimelisusele, tehakse sageli 24 tunni jooksul kordusoperatsioon (ingl *second-look*), mille käigus võetakse vastu lõplik otsus resetseerida kahjustatud soolesegment (vt pilt 1) või katkestada edasine aktiivravi.



Pilt 1. Embolist tingitud ägeda mesenteriaalse isheemia tõttu resetseeritud peensoole segment.

Foto: Peep Talving

Sooleresektsioon (umbes 40%-l juhtudest) tehakse tavaliselt *stapler*'itega, jättes anastomooside tegemise või stoomide loomise kordusoperatsiooni ajaks (16, 21). Kordusoperatsioone on viimasel sajandil tehtud rohkem kui eelmisel (48% vs. 80%). Tavaliselt vajab 38–50% kordusoperatsioonile jõudvatest patsientidest veelkordset resektsiooni (21). Septilise šoki ja hulgielundipuudulikkuse esinemise korral peab soole resektsiooni järel anastomoosi tegemist vältima. Alternatiivina võib luua enterostoomi, mille kaudu saab soole eluvõimelisust hinnata ning vajaduse korral patsienti ka enteralselt toita (36, 21).

Resektsiooni järel on sooled väga turses ja esineb suur risk anastomoosi lekkeks. Seetõttu eelistatakse soole anastomoosi tegemisel klambrite asemel käsitsi tehtud õmblusi (8).

Et imendumine toimuks eluks vajalikul määral, peab peensool olema vähemalt 70 cm pikkune (ideaalvariandina 100 cm pikkune). Kui mõjutatud on terve peensool, isegi kui alles jääb proksimaalne peensool, vajab patsient ülejäänud elu parenteraalset toitmist või hilisemat soolesiirdamist, mis on harva teostatav seoses haige raske üldseisundi, operatsiooni tehnilise raskuse, doonorsoole puudumise ja immunoloogiliselt aktiivse elundi äratõukereaktsiooniga. Eemaldatud soole pikkus on seotud lühikese soole sündroomiga, mida on seostatud ühe aasta suurema suremusega (33).

Kui patsiendil on hulgaliselt kaasuvaid haigusi ja suure tõenäosusega ei ela ta sooleresektiooni üle, on sobilikum teha otsus kõhukoobas sulgeda ning rakendada parimat toetavat ravi.

Endovaskulaarne ravi

Endovaskulaarse ravi (ER) areng on viimasel kümnendil olnud väga intensiivne. Need väheinvasiivsed ravimeetodid on saanud veresoontekirurgia igapäevaseks osaks ja arenenud keskustes on nn hübriidoperatsioonisaalid, kus on ka angiograafia võimalus. Isegi peritoniidi ja soolenekroosi korral eelistatakse ERi kirurgilisele, sest nii on väiksem oht veresoone siiriku bakteriaalseks kontaminatsiooniks.

ÄMi endovaskulaarse ravi põhieesmärk on kiiresti taastada proksimaalsete arteriaalsete segmentide verevool. Kõige sobivam ravimeetod tuleb valida individuaalselt, võttes arvesse kliinilist pilti, analüüside vastuseid ja KT-angiograafia leidu (37). Mitmetes uuringutes on ER esmavalikuks patsientidel, kellel on vähene või mõõdukas kliiniline ja/või laboratoorne peritoniidi leid (31, 37).

Ameerika Ühendriikidest pärinevates uuringutes on ERi osakaal ÄMI ravis suurenenud: 2005. aastal oli see 12%, 2009. aastal aga 30% (35, 38) ja viimastel aastatel veelgi suurem. ERi tehniline õnnestumine eri allikate põhjal on 76–100% (7, 11, 17, 31, 37). Samas vajab 40–73% nendest patsientidest siiski laparotoomiat (7, 17, 31) ning 34–40,5% sooleresektiooni (17, 31). Haiglasine suremus pärast ERi jääb vahemikku 25–42% (7, 11, 17, 20, 31).

ERi võimalusteks on aspiratsiooni trombektoomia, trombolüüs ja/või angioplastika ja stentimine (9, 17, 37). Juurdepääsu võib luua nii reiarterilt kui ka brahiaalarterilt. Kui antegraadne meetod ebaõnnestub, on võimalik proovida ka retrograadset lähene-mist distaalsemalt avatud AMSi kaudu (24). ERi esmavalikuks on haigust põhjustava kolde primaarne stentimine. Kahjustunud kohast viiakse läbi juhtetraat mille üle sisestatakse soonde valendikuga balloonkateeter. Tehakse aspiratsioon, trombolüüs ja angioplastika ning seejärel asetatakse kahjustuskohta ballooniga laiendatav stent (24). Piisavalt varakult tehtud angioplastika ja stentimise puhul on tõestatud, et see ennetab sooleinfarkti ja vähendab laparotoomia vajadust (37).

Kui radioloogilised uuringud kuvavad AMSi proksimaalse otsa emboli, saab teha aspiratsiooni trombembolektoomia (24). Juhul kui see ebaõnnestub, soovitatakse kasutada avatud kirurgilist AMSi tüve embolektoomiat ning nekrotiseerunud soolesegmentide resektiooni. Selline lähenemine säästab aega ja ennetab soolenekroosi diagnoosimise viibimist (31, 37).

Eraldiseisva ravimeetodina kasutatakse AMSi trombolüüsi ÄMI puhul harva. Tihti kasutatakse seda koos trombi mehaanilise eemaldamisega, et saavutada kiirem ravitoime (24). Trombolüüsi vastunäidustusteks on hiljutine operatsioon, trauma, aju ja/või seedetrakti verejooks, kontrollimata hüpertensioon (8). Samas seostatakse seda suurema verejooksu riskiga nekrotiseerunud soolest (37).

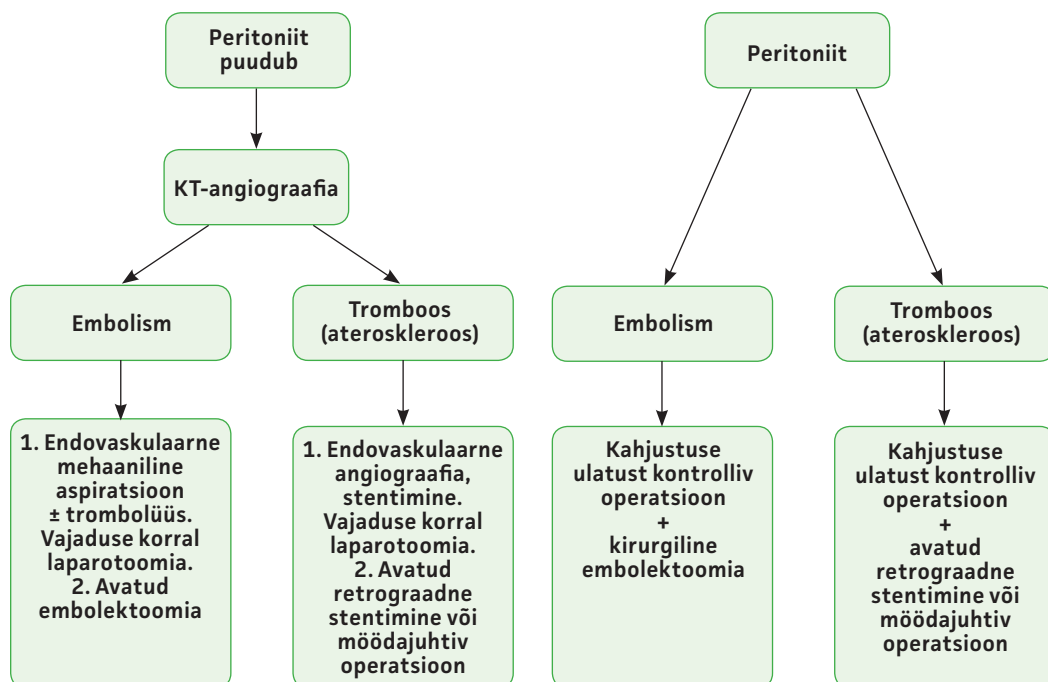
ERi õnnestumine ei pruugi vältida pöördumatu soolenekroosi teket. Seetõttu peab patsiendi kõhuõõne seisundit ja elulisi näitajaid pärast ERi hoolikalt jälgima. Kohe, kui ilmneb soolenekroosi tunnuseid, peab tegema eksploraatiivse laparotoomia (39). ERi soovitatakse teha hübriidses operatsioonitoas, kus on võimalik ERilt laparotoomiale üle minna (16, 24, 32, 37, 39, 40).

Keskmiselt eemaldatakse ERi korral 52 cm soolt, kirurgilise sekkumise puhul 160 cm. ERiga esineb vähem neerude ja hingamis-elundite puudulikkust (27% vs. 50%) (7). ERi ebaõnnestumiste puhul oli suremus 50% (7). Trombootilise ÄMI puhul on ERi korral võrreldes kirurgilise raviga suremus väiksem – 33% vs. 83% (7).

ERiga seotud tüsistusi esineb 10%-l (17). Kõige levinumad neist on neerupuudulikkus, müokardiinfarkt, ajuinfarkt, sooleisheemia ja lühikese soole sündroom, juurdepääsukohaga seotud (hematoom, pseudoaneurüsm) tüsistused ja veresoone kahjustus (arteri dissektsioon, ateroembolisatsioon) (37).

Ägeda tromboosi puhul on leitud, et ERiga seostub vähem sooleresektioone ning lühi- ja pikaajalise suremuse näitajad on väiksemad (7, 16, 32). ER vähendab laparotoomiate arvu, resetseeritud soole pikkust, haiglasisest suremust ja tüsistusi (32, 33, 39). ERil on potentsiaali kliinilisi tulemusi parandada, aga mitte ühelgi keskusel ei ole veel suurt kogemust, sest seda haigust esineb nii harva ja ravimeetod ei ole kasutusel olnud veel piisavalt kaua (7).

Kokkuvõttes peaks endovaskulaarset ja kirurgilist ravi käsitlema kui täiendavaid



Joonis 2. Ägeda mesenteriaalarteri isheemia soovituslik ravitaktika.

ravivõtteid, kus ERil tunduvad tulemuste põhjal olevat mõningad eelised (33). Muidugi on peritoniidi puhul kohustuslik nekrotiseerunud sooleosade resektsioon. Samas peab meeles pidama, et revaskularisatsioon on sooleanastomoosi eduka paranemise eeldus (31).

Joonisel 2 on esitatud kirjanduse põhjal koostatud soovituslik ÄMI ravitaktika.

PROGNOOS

Viimasel neljal kümnendil on ÄMI suremus vähenenud. Selline paranemine arvatakse olevat seotud arstide suurema kliinilise kogemuse, pildiagnostika arengu ja parema kirurgilise käsitlusega koos kvaliteetsema perioperatiivse raviga. Paranemise tempo ei ole jätkunud ning viimasel kümnendil on suremuse vähenemine olnud tagasihoidlik (7, 9, 10, 18–20).

Nende patsientide suremus, kes saavad diagnoosi alles soolenekroosi esinemisel, on 90–100% ning nende üldsuremus püsib 50–80% piires (8, 9, 10, 20, 36). Haiglasisene suremus on uuringute alusel 42%, varasema kirjanduse põhjal vahemikus 27–100% (41).

30 päeva suremus on erinevates uuringutes 32–81%, aga enamikus uuringutes üle 60% (12, 19, 20). Ravi üle elanud patsientidest on 1 aasta möödudes elus 84%, 5 aasta möödudes 50–77% ning 10 aasta elulemus on

umbes 30%. Elulemuse mediaan on 52 kuud (36). Operatsioonijärgne suremus on arteriaalse tromboosi puhul suurem (70–87%) kui embolismi korral (54–71%) (6, 18).

Tromboosi järel peaksid patsiendid saama ateroskleroosi asjakohast ravi – antiagregante ja statiinpreparaati. Embolismi läbi teinud patsiendid peaksid saama eluaegset ravi antikoagulandi varfariini või siis uute mitte-K-vitamiini antagonistlike suukaudsete antikoagulantidega (NOAC). Patsiendid, kellele on paigaldatud stent, peavad käima järelkontrollis, et vältida restenoosist tingitud tüsistusi (16).

Surma riski suurendab vanus üle 60 aasta, sümptomite kauane kestus, pikk aeg sümptomite tekkest ravini, hiljutine müokardiinfarkt, perifeersetes arterites haigus anamneesis, süsteemne ateroskleroos, esialgne laktaadisisaldus üle 2,2 mmol/l, septiline šokk ja kooma, neerupuudulikkus, hüpotensioon ja sooleinfarkt haiglasse saabumisel, metaboolne atsidoos. Suurem risk surra on ka neil, kellel juba enne haigestumist ÄMIse on olnud halb eneseteenindusvõime, näiteks neil, kes on olnud hooldekodus või öendushooldusel (7, 9, 42). Parema prognoosiga on need patsiendid, kellel on tehtud sooleresektsioon ja olnud krooniline mesenteriaalne isheemia anamneesis (9, 42).

KOKKUVÕTE

Äge mesenteriaalne isheemia on suhteliselt harva esinev suure suremusega seisund, mille sümptomaatika on väga ebaspetsiifiline. Äärmiselt oluline on arstide kliiniline teadlikkus haiguse olemusest, kompuuterangiograafia kättesaadavus ja ravi alustamise kiirus.

Järjest enam kerkib kirurgilise ravi kõrvale endovaskulaarse ravi võimalusi, millel on seniste uuringute ja analüüside põhjal potentsiaali haiguse prognoosi parandada. Selle tõendus põhise väljaselgitamiseks on tulevikus vaja prospektiivseid juhuslikustatud uuringuid.

Ravivalik on individuaalne ning sõltub kirurgi kogemusest ja raviteenuse osutaja võimekustest. Positiivsete ravitulemuste ja elulemuse eelduseks on edukas revaskulariseerimine ja isheemilise soole resektsioon.

Kokkuvõttes võib järeldada, et ägeda mesenteriaalse isheemia diagnoosimine on tänapäeval võimalik ja valitud haigete ravi on edukas ning prognoos lootustandev.

VÕIMALIKU HUVIKONFLIKTI DEKLARATSIOON

Autoritel puudub huvikonflikt seoses artiklis kajastatud teemaga.

SUMMARY

Acute mesenteric ischaemia

Karita Liivak¹

Supervisor: Peep Talving^{2,3}

Acute mesenteric ischaemia is a rare but severe disease with high mortality and unspecific clinical presentation. High clinical suspicion, use of computed tomographic angiography in diagnosis and urgency with starting treatment once the diagnosis is clear are of uttermost importance.

Endovascular therapy has become a promising alternative in the treatment of acute mesenteric ischaemia and there can be measurable advantages to this approach according to recent studies and analyses. The scientific evidence behind this remains to be confirmed with prospective studies.

The choice of treatment is individual and depends on the surgeons' experience and organisational facilities. However, it should be kept in mind that revascularisation is the prerequisite for optimal healing of bowel anastomosis.

In conclusion, it can be said that the diagnosis of acute mesenteric ischemia is feasible, and in some cases the treatment is beneficial and prognosis is good.

KIRJANDUS / REFERENCES

- Elliott JW. II. The operative relief of gangrene of the intestine due to occlusion of the mesenteric vessels. *Ann Surg* 1895;21:9–23.
- Stewart GD, Sweetman WR, Westphal K, Wise RA. Superior mesenteric artery embolectomy. *Ann Surg* 1960;151:274–8.
- Shaw RS, Maynard EP III. Acute and chronic thrombosis of the mesenteric arteries associated with malabsorption: a report of two cases successfully treated by thromboendarterectomy. *N Engl J Med* 1958;258:874–8.
- Ribet M, Quandalle P, Wurtz A. Acute celio-mesenteric ischemia; revascularization surgery. *Ann Chir* 1973;27:626–30.
- Jamieson AC, Thomas RJ, Cade JF. Lysis of a superior mesenteric artery embolus following local infusion streptokinase and heparin. *Aust N Z J Surg* 1979;49:355–6.
- Stamatagos M, Stefanaki C. Mesenteric ischemia: still a deadly puzzle for the medical community. *Tohoku J Exp Med* 2008;206:197–204.
- Arthurs ZM, Titus J, Bannazadeh M, et al. A comparison of endovascular revascularization with traditional therapy for the treatment of acute mesenteric ischemia. *J Vasc Surg* 2011;53:698–704.
- Bala M, Kashuk J, Moore EE, et al. Acute mesenteric ischemia: guidelines of the World Society of Emergency Surgery. *World J Emerg Surg* 2017;12:38.
- Ryer EJ, Kalra M, Oderich GS, et al. Revascularization for acute mesenteric ischemia. *J Vasc Surg* 2012;55:1682–9.
- Edwards MS, Cherr GS, Craven TE, et al. Acute occlusive mesenteric ischemia: surgical management and outcomes. *Ann Vasc Surg* 2003;17:72–9.
- Kärkkäinen JM, Acosta S. Acute mesenteric ischemia (part I) – Incidence, etiologies, and how to improve early diagnosis. *Best Pract Res Clin Gastroenterol* 2017;31:15–25.
- Acosta S. Epidemiology of mesenteric vascular disease: clinical implications. *Semin Vasc Surg* 2010;23:4e8.
- Sise MJ. Acute Mesenteric Ischemia. *Surg Clin N Am* 2014;94:165–81.
- Bobadilla JL. Mesenteric Ischemia. *Surg Clin N Am* 2013;93:920–40.
- Walker TG. Mesenteric vasculature collateral pathways. *Semin Intervent Radiol* 2009;26:167–74.
- Acosta S, Björck M. Modern treatment of acute mesenteric ischaemia. *Br J Surg* 2014;101:e100–8.
- Kärkkäinen JM, Lehtimäki TT, Saari P, et al. Endovascular therapy as a primary revascularization modality in acute mesenteric ischemia. *Cardiovasc Intervent Radiol* 2015;38:1119–29.
- Schoots IG, Koffemann GI, Legemate DA, et al. Systematic review of survival after acute mesenteric ischaemia according to disease aetiology. *Br J Surg* 2004;91:17–27.
- Kougias P, Lau D, El Sayed HF, et al. Determinants of mortality and treatment outcome following surgical interventions for acute mesenteric ischemia. *J Vasc Surg* 2007;46:467–74.
- Park WM, Gloviczki P, Cherry KJ, et al. Contemporary management of acute mesenteric ischemia: Factors associated with survival. *J Vasc Surg* 2002;35:445–52.
- Wyers M. Acute mesenteric ischemia: diagnostic approach and surgical treatment. *Semin Vasc Surg* 2010;23:9e20.
- Gupta, PK, Natarajan B, Gupta H, et al. Morbidity and mortality after bowel resection for acute mesenteric ischemia. *Surgery* 2011;150:779–87.
- Costa AF, Chidambaram V, Lee JJ, et al. Multidetector computed tomography of mesenteric ischaemia. *Insights Imaging* 2014;5:657e66.
- Resch TA, Acosta S, Sonesson B. Endovascular techniques in acute arterial mesenteric ischemia. *Semin Vasc Surg* 2010;23:29–35.
- Cudnik MT, Darbha S, Jones J, et al. Diagnosis of acute mesenteric ischemia: a systematic review and meta-analysis. *Acad Emerg Med* 2013;20:1088–100.
- Menke J. Diagnostic accuracy of multidetector CT in acute mesenteric ischaemia: systematic review and meta-analysis. *Radiology* 2010;256:93e101.
- Kirkpatrick IDC, Kroeker MA, Greenberg HM. Biphasic CT with mesenteric CT angiography in the evaluation of acute mesenteric ischemia: initial experience. *Radiology* 2003;229:91–8.
- Aschoff AJ, Stuber G, Becker BW, et al. Evaluation of acute mesenteric ischemia: accuracy of biphasic mesenteric multidetector CT angiography. *Abdom Imaging* 2009;34:345–57.
- Barrett T, Upponi S, Benaglia T, Tasker AD. Multidetector CT findings in patients with mesenteric ischaemia following cardiopulmonary bypass surgery. *Br J Radiol* 2013;86:20130277.

¹ Faculty of Medicine, University of Tartu, Tartu, Estonia,

² Department of Surgery, University of Tartu, Estonia,

³ Division of Acute Care Surgery, North Estonia Medical Centre, Tallinn, Estonia

Correspondence to:

Karita Liivak
karitaliivak@gmail.com

Keywords:

acute mesenteric ischaemia, acute mesentery artery ischaemia, acute mesenteric thrombosis, acute mesenteric embolism, bowel infarction

30. Brillantino A, Iacobellis F, Renzi A. Diagnostic value of arterial blood gas lactate concentration in the different forms of mesenteric ischemia. *Eur J Trauma Emerg Surg* 2018;44:265–72.
31. Raupach J, Lojick M, Chovanec V. Endovascular management of acute embolic occlusion of the superior mesenteric artery: a 12-year single-centre experience. *Cardiovasc Intervent Radiol* 2016;39:195–203.
32. Zhao Y, Yin H, Yao C, et al. Management of acute mesenteric ischemia: a critical review and treatment algorithm. *Vasc Endovascular Surg* 2016;50:182–92.
33. Salsano G, Salsano A, Sportelli E, et al. What is the best revascularization strategy for acute occlusive arterial mesenteric ischemia: systemic review and meta-analysis. *Cardiovasc Intervent Radiol* 2018;41:27–36.
34. Berland T, Oldenburg WA. Acute mesenteric ischemia. *Curr Treatment Opt Gastroenterol* 2008;11:3–10.
35. Beaulieu RJ, Arnaoutakis D, Abularrage CJ, et al. Comparison of open and endovascular treatment of acute mesenteric ischemia. *J Vasc Surg* 2014;59:159–64.
36. Tilsed JVT, Casamassima A, Kurihara H, et al. ESTES guidelines: acute mesenteric ischaemia. *Eur J Trauma Emerg Surg* 2016;42:253–70.
37. Ierardi AM, Tsetis D, Sbaraini S. The role of endovascular therapy in acute mesenteric ischemia. *Ann Gastroenterol* 2017;30:526–33.
38. Zettervall SL, Lo RC, Soden PA. Trends in treatment and mortality for mesenteric ischaemia in the united states from 2000–2012. *Ann Vasc Surg* 2017;42:111–19.
39. Zhang Z, Wang D, Li G, et al. Endovascular treatment for acute thromboembolic occlusion of the superior mesenteric artery and the outcome comparison between endovascular and open surgical treatments: a retrospective study. *Biomed Res Int* 2017; 2017:1964765.
40. Adaba F, Askari A, Dastur J, et al. Mortality after acute primary mesenteric infarction: a systematic review and meta-analysis of observational studies. *Colorectal Disease* 2015;17:566–77.
41. Bulut T, Oosterhof-Berkas R, Geelkerken RH, et al. Long-term results of endovascular treatment of atherosclerotic stenoses or occlusions of the coeliac and superior mesenteric artery in patients with mesenteric ischaemia. *Eur J Vasc Endovasc Surg* 2017;53:583–90.
42. Acosta-Merida MA, Marchena-Gomez J, Hemmersbach-Miller M, et al. Identification of risk factors for perioperative mortality in acute mesenteric ischemia. *World J Surg* 2006;30:1579–85.
43. Cokkinis AJ. Mesenteric vascular occlusion. London: Bailliere, Tindall and Cox; 1926.

Diagnoosimata obstruktiivne uneapnoe ja operatsioonijärgsete tüsistuste risk

Hinnanguliselt on USAs 14%-l meestest ja 5%-l naistest obstruktiivne uneapnoe (OUA), sagedamini ülekaalulistel isikutel. Vähe on andmeid kardiovaskulaarsete tüsistuste riski kohta operatsioonijärgses perioodis isikutel, kel ei ole varem diagnoositud OUAd.

Uuringus, kus osales 1364 patsienti 8 haiglast 5 riigist, vaadeldi erinevate mittekardiaalsete operatsioonide järgsete kardiovaskulaarsete tüsistuste esinemist varem diagnoosimata OUAGA haigetel. Uuringusse kaasati üle 45 aasta vanused

isikud (64% mehed), kel esines vähemalt üks kardiovaskulaarne riskitegur ja kel varem ei olnud diagnoositud OUAd. Operatsioonieelsel ööl uuriti kõiki haigeid portatiivse uneuurimise seadmega ja hinnati nende hingamishäirete sagedust une ajal. Selle alusel diagnoositi kolmandikul uuritustest kerge või mõõdukas ja 11%-l raske OUA. Võrreldi 30 päeva jooksul pärast operatsiooni esinenud kardiovaskulaarsete tüsistuste (kardiaalne surm, äge müokardihajustus, insult, kodade fibrillatsioon, venoosne tromboboolia) esinemist OUAGA ja ilma unaegsete hingamishäireteta patsientidel. Loetletud tüsistused esinesid 14,2%-l ilma OUAGA, 22,1%-l mõõduka OUAGA,

19%-l kerge OUAGA ja 30,1%-l raske OUAGA patsientidest.

Uuringust ilmneb, et uneapnoega patsientidel on operatsioonijärgsete kardiovaskulaarsete tüsistuste risk suurem. Oluline on enne operatsiooni välja selgitada OUA sümptomitega patsiendid, et neid põhjalikumalt uurida kardiovaskulaarsete tüsistuste riski suhtes ja riskitegureid optimaalselt korrigeerida.

REFEREERITUD

- Chan MTV, Wang CY, Seet M, et al. Association of unrecognized obstructive sleep apnea with postoperative cardiovascular events in patients undergoing major noncardiac surgery. *JAMA* 2019;321:1788–98.
- Auckley D, Memtsoudis S. Unrecognized obstructive sleep apnea and postoperative cardiovascular complications. *A Wake-up Call. JAMA* 2019;321:1774–6.