

**KODUIMETAJATE NEELU
MIKRORELJEEFI ELEMENTIDEST**

ON THE MICRO-RELIEF ELEMENTS OF THE
OESOPHAGUS IN DOMESTIC MAMMALS

JUL. TEHVER

KAHETEISTKÜMNE MIKROFOTOGA KAHEL TAHVLIL

TARTU 1940

Sissejuhatus.

Koduimetajate seedetrakti mikroreljeefi on käsitletud mitmes uurimuses, kuid siiski omame sellest veel üsna ebamäärase kujutluse. Selline olukord on põhjustatud esmalt asjaomaste literatuuriandmete erinevustest või vasturääkivustest, mis omakorda võivad tingitud olla teataval määral indiviidi- või rassivahelistest lahku minekutest, veelgi olulisemalt aga puudulikust või mitteadekvaatsest uurimistehnikast; on ju enamikus asjaomastes töodes reljeefielementide kuju ja enestevahelise seose üle otsustatud lõikpreparaatide abil. Peale kontroverssete literatuuriandmete raskendab reljeefipildi mõistmist eriti aga see asjaolu, et neid peale väheste erandite pole illustatsioonides kujutatud ruumiliselt. Nii näiteks ei leidu *Ellenbergeri* mikroskoopilise anatoomia käsiraamatus (1911) illustatsioonid, milles seedetrakti mikroreljeefi elemendid oleksid kujutatud tridimensionaalselt; paar erandit välja arvatud, kehtib sama ka *Möllendorffi* mikroskoopilise inimeseanatoomia käsiraamatus (1927, 1936). Kui illustatsioon on vajalik igasuguse morfoloogilise kirjelduse juures, siis on ta eeskätt vältimatu just seedetrakti reljeefi kirjeldamisel, sest selle väga mitmekesine kuju pole fikseeritav üksnes verbaalselt või analogiseerimise teel tuntud struktuuridega. Eriti olemé sunnitud hindama usaldatava ja õiget kujutlust võimaldava illustatsioonid väärtust sel puhul, kui meil vaja on võrrelda mõnd uurimiseks otseselt kätte saamata struktuuri tuntuga või käepärast olevaga. On ühtlasi arusaadav, et selliseks dokumentillustatsiooniks võib olla enamail juhtudel üksnes foto. Raskesti defineeritavat reljeefielementide kuju ja enestevahelist suhet on raske fikseerida isegi suurt täpsust taotlevalil joonistajail, nagu seda tõestavad arvukad õpperaamatute ja muud illustatsioonid. Naiivsena tundub seepärast püüe selliste illustatsioonid usaldavust tõsta väitega nende täielikust vastavusest joonistusesemele.

Kõneldavaid puudusi mao ja soolekanali mikroreljeefi osas on autor korrigeerida püüdnud äsjailmunud töös (*Tehver, 1939*).

Sama vajalikuks osutub selline korrektsioon ka seedetrakti teiste osade suhtes, milledest praegu peatume neelul (*oesophagus*).

Koduimetajate neelu reljeefi osas on andmed võrdlemisi kasi-
nad ja fragmentsed. Nii on Ellenberger'i mikroskoopilise
anatomia käsiraamatus (1911) koduimetajate neelu propria mikro-
reljeefi (papillaarkeha) iseloomustatud üksnes neljarealiselt ning
Bolk, Göppert'i jt. võrdleva anatomia käsiraamatus (1937),
milles üksiasjaliselt käsitletakse soolkanali reljeefi, pole imetajate
neelu reljeefi üldse lähemalt karakteriseeritud. Ainus töö, milles
meid huvitavat teemat on lähemalt tangeeritud, pärineb möödunud
sajandist Strahl'ilt (1889); andmed sellest tööst leiavad oma-
korda refereerimist Möllendorff'i mikroskoopilise anatomia
käsiraamatus (1927). Inimese ja mõnede koduimetajate neelu
propria mikroskoopiliste kõrgendite uurimiseks kasustab ta fiksee-
ritud ja sisestatud materjali enamasti vabalt kontraheerunud orga-
nitest. Neelu propria liistude või papillide arengu järgi eraldab
ta loomad kolme rühma: 1) loomad, kelledel neelu propria mikro-
koopilised kõrgendid puuduvad (hiir, nahkhiir), 2) loomad, kelledel
neelu propria elevatsioonid omavad organi pikiteljega paralleelselt
paigutatud liistude kuju (merisiga, koer, kass), ja 3) loomad, kel-
ledel piki neelu kulgevad liistud kattuvad nende vabaservalt alga-
vate papillidega (inimene, hobune, veis). Töös fikseeritud väiteid
püütakse tõendada mitme, mikrolõikude järgi valmistatud joonise
abil. Nagu me edasises näeme, ei vasta Strahl'i kirjeldus üksik-
asjus tõelikkusele, sest et ta kontraheerunud organit uurides pole
võinud vahet teha funktsionaalsete ja struktuuriaalsete neelu propria
mikroskoopiliste kõrgendite vahel. Nende üksteisest lahutamiseks
on vajalik organi sirutus, mille puhul funktsionaalne reljeef hävineb.

Neelu epiteeli vabapind, mis pingutatud organis on sile, omab
(peale sea ja kassi) ainsate reljeefelementidena endas neelunäärmete
avasid. Kuigi nende ulatusest ja arvust neelunäärmete suhtes
võiksime mitmekesisiseid järeldusi teha, pole neilegi lähemat tähele-
panu omistatud. Üksnes Eichenberger'i (1885) tööst leiame
neisse puutuva ebaõige väite, mille põhjal 1 cm² neelu limaskesta
pinnale avanevat koeral enamasti 12 viimajuha. Kirjanduses,
mida käesoleva töö autor on kasustanud, ei leidu illustratsioone,
milledes oleks neelu epiteeli või propria mikroreljeefi demonstreeritud
plastiliselt.

Tehnika.

Organi ettevalmistust reljeefi uurimiseks toimetati erinevalt selle järgi, kas püüti fikseerida näärmejuhade avasid, nende arvu ja tihedust või jälle propria resp. epiteeli basaalse pinna mikroreljeefi. Näärmeavade fikseerimiseks täideti koera ja sea neel makroskoopilise kurrustiku hävitamise otstarbel rõhu all nõrga (1—5%) formaliinilahusega ning asetati seejärel kuni järgmise päevani 0,5—2% kroomhappelahusesse seina jäigastamise otstarbel; ühtlasi värvustub näärmeavades leiduv lima koeral sel puhul kergemini tioniiniga. Sel teel omab neel enam-vähem ühtlast diameetrit kogu oma ulatusel, eriti siis, kui võimalikud striktuurikohad masseerides kõrvaldatakse. Järgmisel päeval avati elund pikuti ja asetati ta liigse kroomhappe kõrvaldamiseks mõneks tunniks jooksva kraanivee alla. Seejärel tilgutati laialilaotatud neelu limaskestale 0,5% tioniini-vesilahust, mis paariminutilise seismise järel tugeva veejoa abil sealt uuesti kõrvaldati. Sellises preparaadis näivad koeral limakorgikesega täitunud näärmeavad väikeste violett-sinakate täppidena nõrgalt värvustunud foonil (tahvel I, joon. 1, 2 ja 3). Sea näärmeavad nähtuvad kromeeritud preparaadis muust seinast eraldatud limaskesta läbivalgustamisel juba varustamata silmaga väikeste pruunide täppidena. Tõepoolest ei oma pruuni tinktsiooni siin mitte näärmeava ise, vaid näärmejuha ümbritsev lümfotsüütide kogum. Ka tioniiniga värvustatult esinevad näärmeavad seal sinistena, kuid siin ei värvustu mitte lima, vaid näärmeava ümbritsevad keratiniseerumata epiteelirakud. Sama hääde tagajärgedega võime näärmeavasid demonstreerida limaskesta nõrga safraniinilahusega värvustades.

Teatavat kujutlust propria kõrgendite tihedusest ja paigutusest saab mõnel juhul ka limaskesta läbivalgustamise teel, aga nende kuju lähemaks fikseerimiseks tuleb epiteel matsratsiooni teel propraalt kõrvaldada. Selleks hoiti organ mõni päev vees toatemperatuuril või kolmikalkoholis, mille järele epiteel kõrvaldati kas tugeva veejoaga või ettevaatlikult pintseti abil prepareemisluubi all. Kõige tülikamaks osutus seejuures epiteeli kõrvaldamine sea neelust. Selliselt paljastatud propria ja uurimiseks kasustatav eemaldatud epiteel hoiti suurema optilise kontrastsuse saavutamiseks mõnda aega nõrgas kroomhappe-lahuses. Reljeefi uurimine toimus enamasti binokulaar-mikroskoobi abil, kusjuures kasustati vajaduste kohaselt kas pealtvalgustust või transilluminatsiooni. Uurimis-

materjal pärineb 3 hobuselt, 5 veiselt, 5 lambalt, 10 sealt, 6 koeralt ja 5 kassilt. Kõik tähendatud materjal pärineb täiskasvanud loomadelt.

Omapoolsete tähelduste kirjeldus.

Neelu mikroreljeefist üldiselt. Kuna mao näärmelisest limaskestast kaetud osas ja soolkanalis epiteeli ühtlase paksuse tõttu epiteelist kaetud limaskesta ja propria reljeefi moodustised osutuvad kujult ja dimensioonelt ligikaudu võrdseiks, mille tõttu ühte neist tundes võime järeldada ka teise kuju, on olukord neelus koguni erinev. Siin, nagu teisteski kihistunud epiteelist (kutaanses limaskestast) kaetud organeis, tasandatakse propria kõrgendid kas täielikult või vähemalt osaliselt resp. maskeeritakse välispinnalt ning üksnes epiteeli basaalne pind on kongruentne propria vabapinnaga. Järelikult tuleb siin vahet teha organi seesmise vabapinna ja propria reljeefi vahel. Seejuures huvitume siin üksnes neist epiteeli ja propria pinnamoodustistest, millede ei partitsipeeru sügavamad kihid, vaid mis Forssell'i nomenklatuurile vastavalt moodustavad elundi mikroreljeefi. Organi limaskesta makroreljeefist me siinkohal ei huvitu. Sellisteks neelu limaskesta mikroreljeefi elementideks osutuvad organi intaktsel sisepinnal esinevad vähesed neelupapillid sea neelu farüngeaalses algusosas ning mikroskoopiline võrgustunud liistustik kassi neelu tsirkulaarkurdude regioonis ühes neelunäärmete (täpsemalt viimaste juhade) avadega; viimased esinevad neelu kogu ulatusel üksnes koeral. Propria mikroskoopilised kõrgendid esinevad liistude või papillide näol. Järgnevas vaatleme neid elemente lähemalt.

Näärmeavad. Välja arvatud mainitud papillid sea neelus ja mikroskoopiline liistustik kassil, on koduimetajate neelu sisepind sirutatult sile ning ainsate reljeefielementidena leiame siit sel puhul näärmeavasid. Me peatume nende juures veidi lähemalt, sest nende kaudu selgub näärmete esinemise ulatus, tihedus ja arv.

Neelu näärmesagarikkude täpsat arvu ja nende paigutust on varemalt fikseerida püütud üksnes inimesel (Goetsch, 1910). Selleks kõrvaldas Goetsch neelu limaskesta dissektsiooni teel, värvustas ta mukhemateiiniga ning helestas ta seejärel. Selliselt valmistatud preparaadis esinesid näärmesagarikud läbivalgustatult punaste, arvult ja asukohalt kergesti fikseeritavate laikudena. Koduimetajate neelunäärmete hulga või tiheduse üle otsustamiseks

pole sellist meetodit nähtavasti kasustatud ja isegi näärmete regiooni ulatust neelus on püütud mõnelt poolt (Oppel, 1897; Graha me, 1926) selgitada seerialõikude abil. Tõepoolest on ka Goetsch'i poolt aplitseeritud uurimisviis vaevalt kasustatav koduimetajate suhtes, sest näärmete tihedus on siin nende esinemise korral enamasti niivõrd suur, et me üksikuid näärmesagarikke üksteisest eraldada ei suudaks. Pealegi on siin, eriti koeral, sagarikkude suurus ja isekeskine seos juhade kaudu niivõrd erinev, et meil raske oleks otsustada, millist näärme-lõpposade kogu pidada iseseisvaks sagarikuks või millist vaid teise osaks. Palju objektiivsemat väärtust omab seepärast siin neelunäärme, s. o. ainsa juha kaudu limaskestast pinnale avanevate sagarikkude kogumõiste. Selliste ühikute asukoha ja arvu fikseerimiseks pole vaja limaskestast keerukat ettevalmistust, vaid näärmete asukohast, nende tihedusest ja arvust saame palju kergemalt täpse ülevaade näärmejuhade avade kaudu, millede demonstrotsiooni tioniini abil me oleme kirjeldanud. Et sellised sinised punktikesed tõepoolest vastavad näärmeavadele, selles veendume limaskestast läbivalgustamisel; seejuures ilmneb siniste punktikeste alatine seos näärmejuhadega tahvel I joon. 3 edasiantud kujul. Samal teel veendume selles, et ükski näärmeava ei jää limavärvist mõjustamata; neelunäärmete peamiselt mukoosset iseloomu arvestades on see näht hästi mõistetav. Teataval määral võib näärmeavade fikseerimist raskendada üksnes juhuslik värvisade, mis tekib kroomhappe puuduliku väljapesemise korral, kuid selline tehniline puudus on välditav.

Koera neelunäärmete avad algavad farüngeaalse ringmõhnaga, ulatudes kardia kohal algava mao näärmelise limaskestani. Et tähendatud ringmõhnast farüngeaalselt asetseb kitsas näärmevaba ala, siis osutuvad koera neelunäärmed ulatuslikult hästi piiratuks. Pindvaates näeme näärmeavasid sirutatud limaskestas eranditult ümmaratena ning madalast nõost piiratuna. Avade diameeter kõigub tunduvalt, ulatudes suuremail kuni 25 μ . Näärmeavade kitsus näärmejuha suurusega võrreldes nähtub tahvel I joon. 3. Muuseas on viimaste läbimõõt väga muutlik, sõltudes arvatavasti juha täitva lima hulgast. Näärmeavad ei paikne mitte alati näärmejuha algusosa suhtes kaudaalselt, mida mainib Dobrowolski (1894) inimese neelunäärmete avadest, vaid sirutatud limaskestas osutub näärmejuhade paigutus koeral üsna reeglipäratuks. Näärmeavad paiknevad dissemineerunult; me ei märka nende rühmitust ega ka lineaarset asetust; ka tiheduse erinevus

Neelunäärmete tihedus ja arv koeral.
Density and number of oesophageal glands in the dog.

Loom Animal	Neelu pinguta- tud limaskesta pind cm ² Total surface area of the dis- tended oesopha- gus in sq. cm.	Näärmete arv 1 cm ² Number of glands per sq. cm.				Näärmete totaalne arv Total number of oesophageal glands
		Farünge- aalne osa Pharyn- geal part	Keskosa Middle part	Kar- diaalne osa Cardiac part		
Saksa linnukoer ♂, 7—8 a. German pointer, 7—8 years old	432	67	78	122	38 400	
Hundikoer ♂, üle 16 a. German shepherd, over 16 years old	500	42	86	100	38 000	
Segatõuline ♂ koer 7—9 k. Mixed bred dog, 7—9 months old	300	81	105	209	39 500	
Taksikoer ♂, 13—14 a. <i>Dachshund</i> , 13—14 years old	203	113	220	324	44 500	
Segatõuline vana ♂ koer Mixed bred old dog	297	95	130	200	42 000	
Segavereline foks- terrier ♂, 7 a. Mixed bred fox- terrier 7 years old	212	98	162	190	31 400	

Näärmeavade keskmise tiheduse leidmiseks tabelis tähendatud pinnaühikult loeti nende arv neelu algus-, kesk- ja kardiaalses kolmandikus igauhes vähemalt 5 vaateväljalt suurusega 45 mm². Seega on esitatud tabelis näärmeavade tihedust näitavad arvud tuletatud 225 mm² pinnalt leitud näärmeavade keskmisest; näärmeavade totaalse arvu määramiseks on seega neid loetud vähemalt 675 mm² pindalalt. Ringmõhnas paiknevad näärmel on siin kaasaarvamata.

organi dorsaalses, ventraalses või külgmistes seintes pole märgatav. Küll aga erineb nende tihedus reeglipäraselt organi proksimokaudaalses suunas. Tahvel I joon. 1 ja 2, milledest esimene pärineb organi farüngeaalsest algusosast ja teine sama looma kardianaab-rusest, demonstreerivad kõneldavat erinevust avade tiheduses väga selgelt. Võiks oletada, et selline tiheduse kasv kardiaalses suunas

on juhuslik, seda enam, et Grahame'i (1926) väitel esinevat näärmekude koera (ja kassi) neelus rikkalikumalt organi farüngeaalses osas („The pharyngeal extremity has more than its share of glandular tissue and large areas of the tube have to go without“). Ka Rubeli (1889) leiab näärmete kõige vähemat arvu koera neelu distaalses osas, selle kolmandas neljandikus. Ometi ei saa me enda uurimismaterjali põhjal ka lähemal kontrollimisel õigeks pidada Rubeli ja Grahame'i väiteid, ei näärmete hulga vähenemise ega nende laialdastel aladel puudumise suhtes. Näärmete tihedust arvuliselt fikseerides organi algus-, kesk- ja kardiaalsest osast oleme saanud eelneval lehel tabeldatud andmed.

Nagu siit nähtub, on näärmeavade resp. näärmete tiheduse kasv kardiaalses suunas koeral eranditu. Näärmeavade tihedus kasvab teataval määral organi algusosast keskpaigni, veelgi tundavamalt aga keskpaignast kardiani. Enamatel juhtudel on tiheduse vahe farüngeaalse ja kardiaalse neeluosa vahel kahekordne, ulatudes sirutatud organi farüngeaalses osas 1 cm² alal keskmiselt 42—113 ja samal alal kardiaalses osas 100—324. Näärmeavade nii hõredat paigutust, nagu seda mainib Eichenberger (1885), s. o. 1 cm² pinnal enamasti 12 näärmeava, pole me leidnud ühelgi juhul. Nagu selgub neelu mikrolõike uurides, vastab näärmeavade tiheduse kasvule kardiaalselt ka analoogne kasv näärmekoe hulgas. Sama märkame ka limaskestast läbivalgustamisel: pingutatud limaskestas leiduvad neelunäärmed farüngeaalselt üksteisest enamikus eraldatuna, kardiaalses pooles aga moodustavad nad pideva näärmekihi. Ka näärmekihi paksus kasvab kardiaalselt. Kuigi sirutatud organ ei oma kogu ulatuses ühtlast diameetrit, on erinevused selles osas väheolulised ning näärmete erineva tiheduse põhjustajana mittearvestatavad.

Ühtlasi näeme samast tabelist, et näärmeavade tihedus varieerub indiviiditi, olles väiksem suuremapinnalises ja suurem vähemat pinda omavas organis. Kõige hõredamalt paigutatuna leidsid nad meie materjalis sirutatult 500 cm² pinda omaval vanal hundi-koeral (42—100 näärmeava igal cm²) ja kõige tihedamalt 203 cm² pinda omaval vanal taksikoeral. Üldistades võime väita, et neelu näärmeavade tihedus koeral on vastuproportsionaalne organi suurusega; mida väiksem on sirutatud elundi limaskestast pind, seda tihedamalt paiknevad tema pinnal näärmeavad ja vastupidi. See reegel näib kehtivat teataval määral ka tõugudevaheliselt.

Veelgi huvitavamana näib näärmeavade totaalse arvu varieerumine võrdlemisi kitsastes piirides. Välja arvatud üks segavereline foksterjer, kelle neelunäärmete totaalne arv oli 31 400, ulatus ta teistel uuritud loomadelt erinevatest tõugudest 38 000—44 500-ni. Pole võimatu, et täpsama tehnikaga nende arvu määramises seisaksid tähendatud arvud üksteisele veelgi lähemal.

Kuivõrd me kõnelda võiksime neelu näärmeavade arvu tõugudevahelisest konstantsusest koeral, seda peavad selgitama edasised uurimised. Samuti nõuaks selgitamist ka see küsimus, millist sarnasust leiame kõnealusel osas kodukoeral tema zooloogiliste sugulasloomadega (hunt, šaakal, rebane jt.).

Nagu nähtub esitatust, on koera neelunäärmete arvu fikseerijaks elund ise, mitte aga tema suurus. Teissugune on lugu soolenäärmetega, nagu see nähtub järgnevast tabelist, mis pärineb

Koera jämesoole-näärmete tihedus ja arv.
Density and number of propria glands in the large intestine of the dog.

Loom Animal	Pingutatud jämesoole pind cm ² Total surface area of the distended intestine in 1 sq. cm	Näärme arvu keskmine 1 cm ² Average number of glands per sq. cm.	Jämesoole-näärmete koguarv Total number of glands in the large intestine
<i>Canis</i> 1, ♂, noor spits. Young spitz-dog	171	8950	1 523 000
<i>Canis</i> 2, ♂, 8. a. segavereline saksa lambakoer. Mixed bred German shepherd, 8 years old	846	5520	4 675 000
<i>Canis</i> 3, ♀, 14—15 a. segavereline taks. Mixed bred <i>dachshund</i> , 14—15 years old	418,5	5861	2 428 000
<i>Canis</i> 4, ♂ 16 a. segaverd taks Mixed bred <i>dachshund</i> , 16 years old	370	5805	2 148 000
<i>Canis</i> 5, ♂ 7—8 a. saksa linnukoer German pointer, 7—8 years old	726	5699	4 138 000

käesoleva autori ja ta assistendi hiljutisest tööst (Tehver ja Remmel, 1939) ja on täiendatud ühe hilisema juhuga (*Canis* 5).

Välja arvatud noor spits, kelle jämesoole-näärmete areng oli arvatavasti veel jätkumas, ulatub koera jämesoole-näärmete totaalne arv umbes 2 miljonist kuni 4,5 miljonini. Palju vähem kõikuvaks osutub seevastu näärmete keskmine tihedus, ulatudes täiskasvanud koerte sirutatud sooles 1 cm² alal 5520 kuni 5861-ni. Järelikult, vastandina neelunäärmeile on siin fikseeritud näärmete tihedus, või teisiti, näärmete hulga määrajaks on siin organi suurus resp. tema limaskesta pind. Seejuures on aga ka üsna mõistetav, et me vaadeldavate näärmeliikide vahel nende arvu määravate tegurite osas ei või nõuda sarnasust, arvestades nende ehituslikke erinevusi. Ehitusliku sarnasuse seisukohalt peaksime ju soole-näärmeid võrdlema üksnes neelunäärmete lõpposadega, ja pole võimatu, et viimaste arv analoogses sõltuvuses seisab organi suurusega, nagu jämesoole-näärmedki. Kuid sellest küsimusest, mis on neelunäärmete puhul vaevalt lahendatav, me siinkohal ei huvitu. Esitatud võrdlusest selgub seega oluline asjaolu, et liit- ja lihtnäärmete arv pole paratamatult sõltuv ühest ja samast tegurist, või teisiti, et lihtnäärmete arv muutub indiviiditi ja tõuti palju ulatuslikumalt kui liitnäärmete totaalne arv.

Sea neelus on näärmeavade alaliseks esinemisalaks üksnes elundi farüngeaalne pool, kust nad üksikutel loomadel ka koguni väheses arvus tahapoole ulatuvad, kardiani välja jõudmata. Meie materjalis kümnelt peekonsealt ulatus näärmeteregioon sirutatud elundis kaheksal juhul 15—21 cm kornikulaat-kõhredest tahapoole ja ainult kahel juhul ulatusid vähesed näärmeavad (alla 50) isegi organi viimasesse (kardiaalsesse) kolmandikku. Sea üksikute neelunäärmete ulatumist kardiani, nagu seda väidavad Ellenberger ja Baum (1932) ja Trautmann ja Fiebiger (1931), pole me täheldanud. Igatahes võiks see väide paikapidavaks osutada ainult väga erandlikel juhtudel, kui üldse, seda enam, et ka Rubeli (1889) ja Grahame (1926) leiavad seal neelunäärmeid üksnes organi esimeses pooles. Näärmeavade resp. neelunäärmete kaudaalne piir pole seega seal konstantsena fikseeritud ja me võime ainult üldistades väita, et ta organi keskkohast tavaliselt tahapoole ei ulatu.

Näärmeavade tihedus pole ühtlane sea neelunäärmete-regiooni koguulatusel. Kõige tihedamalt paiknevad näärmed organi farüngeaalses algusosas, aga juba 10—15 cm tahapoole algab nende märgatav hõrenemine, mis kestab näärmeteregiooni distaalse piirini.

Paralleelselt näärmete tiheduse vähenemisega muutub ka nende paigutus areaalseks ja mõnel juhul leiame neid üksnes kitsa ribana teistest näärmetest tahapoole ulatuvat. Viimane asjaolu tõkestab sea neelunäärmete arvu täpsamat fikseeringut. Sirutatud elundi farüngeaalses aluosas kõigub näärmeavade arv 1 cm² alal enamasti 20 ja 30 vahel, olles seega isegi siin 2—3 korda väiksem kui koeral vastavas regioonis. Veelgi reljeefsemaks osutub erinevus aga näärmete totaalset arvu võrreldes, mis seal ligikaudse arvestuse järgi kõigub 1500 ja 2500 vahel koera umbes 40 000 näärmeava vastu.

Näärmeavad on sea neelus vähe suuremad koera omist ning mõnel juhul pilutaolised. Nad avanevad lehtrikujulise, kuni 0,5 mm diameetrit omava nõo põhja ning erinevalt koerast ei täitu nad mitte tioniiniga demonstreeritavast limakorgist; tioniin värvustab üksnes näärmeava ümbritsevate keratiniseerumata rakkude tuumi, kuna ava ise püsib värvustumatuna. Kromeeritud preparaate (limaskesta) läbivalgustamise puhul on näärmeavad juba varustamata silmaga fikseeritavad nende kohal leiduvate pruunide täppide näol (tahvel I, joon. 5). Viimased osutuvad mikrolõikudes kontrollimisel neelunäärmete juhasid ümbritsevateks lümfirakkude kogumiteks. Nähtavasti kaasuvad nad eranditult kõikide näärmeavadega. Näärmeava nähtub sellise tähni keskel valge punktikesena.

Teiste koduimetajate, s. o. kassi, mäletsejate ja hobuse neelu limaskesta pinnal näärmeavasid ei esine, või siis üksnes erandlikult. Selle väite puhul on arvestatud neelu farüngeaalse piirjoonena Goetsch'i (1910), Schumacher'i (1927) jt. eeskujul krikoid-kõhre tagaserva. Küll aga leiduvad ka tähendatud loomad näärmed kurgu ja neelu piirialal ehk neeluesikus, s. o. regioonis, millest me siinkohal ei huvitu.

Propria mikroreljeef. Neelu limaskesta sirutamisel püsima jäävad mikroskoopilised propria kõrgendid (papillaarkeha) esinevad kõigil koduimetajail, sõltudes oma suuruses ja tiheduses nende kohal asetseva pinnaepiteeli paksusest. Välja arvatud papillide suur sarnasus lambal ja veisel, on kõneldavate kõrgendite kuju liigiti märgatavalt erinev. Teataval määral muutub nende kuju ja tihedus ka organi proksimo-distaalses suunas.

Kassil moodustub neelu propria mikroreljeef õrnast võrgutaoliselt liitunud liistustikust, mis limaskesta tugevama pingutuse puhul püsima jääb üksnes neelu makroskoopiliste tsirkulaarkurdude regioonis (tahvel II, joon. 2). Kontraheerunud elundis on

võrgu silmad enam-vähem ümmarad, kuid pingutamisel muutub enamik neist kandilisteks ja ainult vähesed jäävad neelu distaalses osas püsima ümmarate süvenditena. Et viimaste põhi asetseb propria pinnast sügavamal, siis tuleb neile vaadata kui epiteeli evaginatsioonide pesadele. Teistel loomadel pole me selliseid propria süvendid leidnud. Örnade liistukujuliste kõrgendite kõrval esinevad ka vähesed koguni madalad papillid, eriti mikroskoopilistel tsirkulaarkurdudel. Härter'i (1932) väide, mille järgi kattuvat kassi neelu esimeses ja teises kolmandikus propria üksnes longitudinaalsete liistudega, ei osutu paikapidavaks siin kasustatud materjali põhjal. Pealegi ei saa üksnes organi ristilõikudest tuletda propria kõrgendite kuju, nagu seda teeb viimaksmainitud autor.

Ka koeral on propria mikroreljeefi peamisteks elementideks örnad, ainult osaliselt isekeskis seostunud liistud, millede domineeriv paigutus on organi kogu ulatusel enam-vähem longitudinaalne. Tähendatud liistude kõrval, millede pikkus ulatub pingutatud organini kuni 0,5 mm, esinevad aga ka üksikud papillid, mis algavad kas iseseisvalt või liistude harjalt (tahvel I, joon. 4). Kõnealuste propria kõrgendite arv pole koeral nende osalise seostumise tõttu fikseeritav.

Sea esinevad propria kõrgendid teravkooniliste, eriti organi kardinaalses pooles korrapäraselt reastunud papillide näol (tahvel I, joon. 6). Nendevahelised liistud puuduvad siin, nagu ka kodumäletsejail ja hobusel. Seevastu liituvad reastunud papillid osaliselt isekeskis oma reanaabritega basaalses osas. Kõnealused, pikasilmaliseks võrgustikuks liituvad papillide read, mis on elundi näärmevabas osas üksteisest enamasti 200—400 μ võrra eemaldunud, kulgevad spiraalselt, avatud ja laialilaotatud elundis paremalt vasakule, organi pikiteljest 30—50° kõrvale kaldudes. Selline papillide ridade spiraalne kulg esineb üldiselt neelu kõigis osades, muutudes vaid vähem silmapaistvaks näärmeteregioonis näärmeavasid ümbritsevate papillide teataval määral kontsentrilise paigutuse tõttu. Ka kardia läheduses muutub ridade kulg mõnikord neelu pikiteljega paralleelseks või tavalisele suunale koguni vastupidiseks. Papillide ridade ning seega ka papillide paigutus on tihedam organi farüngeaalses osas; pingutatud neelus leiame neid siit 10 mm² alal ca 200—250. Papillid esinevad sea neelu kogu ulatusel hargnematuina. Ellenberger'i (1911) väide sea neelu propria papillide korrapäratusest ei ühti meie täheldustega.

Lamba ja veise neelu propria kõrgenditeks on teravkoonilised papillid, mis on veisel organi farüngeaalses osas ja lambal elundi kogu ulatusel ka basaalses osas naabritest eraldunud (tahvel II, joonis 3 ja 4). Nende vahel asetsev propria on seega enam-vähem tasapinnaline ja üksnes veise neelu kardiaalses pooles algavad papillid madalatest liistukujulistest kõrgenditest, mis on iseskis tihedaks võrguks liitunud; papillid algavad siin liistude seostumiskohtadelt. Vastavalt sellele esineb siin ka epiteeli basaalne pind mügarilikuna (tahvel II, joon. 5), sest papille mahutavad süvendid seostuvad naabritega madalate vagude kaudu. Organi farüngeaalses pooles seevastu on ka veisel epiteeli basaalne pind peaaegu tasane. Papillide diameeter nende baasil kõigub 30μ ümber ja nende pikkus ulatub mõlemal loomal $200\text{--}300 \mu$. Ka siin on papillide tihedus pisut suurem organi farüngeaalses pooles. Sirutatud elundi 10 mm^2 pinnalt leiame veisel kurgu lähedusest umbes 400 papilli ja kardia naabrusest umbes 350 papilli; lambal on vastavad arvud $550\text{--}600$ ja $350\text{--}400$. Papillide paigutus on üldiselt korrapäratu ja üksnes erandlikult leiame nende reastumist organi pikitelje suunas.

Ka hobusel esinevad neelu propria kõrgendid üksnes lihtpapillidena, mis algavad propria pinnalt vahenditult. Vastandina teistele koduimetajatele on hobuse papillid võrdlemisi jämedad (diameeter üle 50μ) ja nende tihedus on suurem kui ühelgi teisel koduloomal (10 mm^2 alal farüngeaalses alguosas ca 700 ja kardiaalselt ca $600\text{--}650$ papilli). Papillide diameeter ületab siin naaberpapillide vahelist distantsi. Papillide suurele diameetrile ja tihedale paigutusele vastavalt näib hobuse neelu pinnaepiteeli basaalne pind sarnanevana jämesoole limaskesta epiteelivaba pinnaga (tahvel II, joon. 6). Papillide paigutus on üldiselt reeglipäratu; ainult kohati leiame neid lühikestes longitudinaalsetes ridades või ringikujuliselt grupeerununa.

Neelu sisepinnal promineeruvad mikroskoopilised kõrgendid leiduvad koduimetajaist üksnes kassil ja seal. Esimesel püsivad nad makroskoopiliste tsirkulaarpapillide vahel madala anastomoseerunud liistustiku näol ning seal leiame mikroskoopilisi prominentse ümmarguste, kuplikujulist tippu omavate madalate papillide näol neelu farüngeaalse algusosa ventraalsest seinast (tahvel II, joon. 1); siin algavad nad vahenditult kornikulaatkõhrede tagant, ulatudes neelu kuni 10 cm . Nende arv ulatub mõnekümnele.

Propria papillaarkehast üldiselt. Nagu esitatust ja eriti tööle lisandatud illustratsioonidest nähtub, on sõralistel koduimetajatel ja hobusel neelu *propria* mikrokõrgendeiks lihtpapillid, mis on ainult seal ja veisel neelu kardiaalses pooles baasaalselt osaliselt liitunud, muidu aga otseselt algavad *proprialt*. Me kordame seda teadlikult, et seega näidata Möllendorffi (1927) käsiraamatus Schumacher'i poolt üksikasjalisema tähelepanu osaliseks saanud Strahl'i (1889) asjaomaste väidete paikapidamatust veise ja hobuse osas. Strahl'i kasustatud tehnika ei lubagi määrata reljeefi elementide kuju üksikasjalisemalt; ka osutub temalt pärinev, käesoleva töö sissejuhatuses esitatud neelu *propria* mikroreljeefi-elementide klassifikatsioon seepärast puudulikuks, sest et selles pole arvestatud papillide algamise võimalust *proprialt* iseseisvate kõrgenditena.

Et papillid on eeskätt epiteeli toiteelundeiks, siis on mõistev nende arenguline seos epiteeli paksusega. Oletades Ellenberger'i (1911) andmete paikapidavust, mille põhjal koduimetajaist kõige paksemat neelu epiteeli omavat hobune ja siga ning neile järgnevalt koduruminandid ja et teiseks hobusel ja seal epiteel kardia suunas paksenevat, peame järeldama epiteeli paksenemisega kaasuvat kahesugust papillaarkeha muutust — papillide tiheduse ja nende dimensioonide kasvu. Esimene neist muutustest oleks kergemini fikseeritav, aga papillide eneste suurenemine või vähenemine oleks konstateeritav üksnes väga märgatava erinevuse puhul, sest nende dimensioonid (pikkus ja diameeter) varieeruvad organi resp. selle limaskestast pingutusest sõltuvalt enormselt. Kõige reljeefsemana esineb epiteeli paksenemisega kaasuv papillaarkeha muutus, kui hobust võrrelda ruminantidega, sest hobune ületab teisi koduloomi nii papillide suurema tihedusega kui ka nende märgatavalt suuremate dimensioonidega. Teisest küljest aga peab oletama, et proksimo-distaalses suunas toimuv epiteeli paksenemine (seal ja hobusel) kaasub üksnes papillide suurenemisega, kuna nende arv samaaegselt väheneb. Esineb ju viimasena mainitud näht kõigil papille omavatel koduloomadel, ja Dobrowolski (1894) väidab analoogset papillide tiheduse vähenemist kardiaalses suunas ka inimesel. Igatahes aga nõuab siin puudutatud papillaarkeha arenguline seos epiteeli paksusega lähemat selgitust, sest kuigi peaksid paika pidama esitatud Ellenberger'i andmed epiteeli paksusest ja selle muutusest proksimo-distaalses suunas, siis pole neis kindlasti mitte vahet tehtud elava ja teda katva kornifitseerunud kihi vahel;

papillaarkeha arengu seisukohalt tuleks aga arvestada eeskätt epi-teeli profundset kihti.

Töö resultaadid.

Koeral esinevad neelunäärmed organi kogu ulatusel. Nende tihedus kasvab kardiaalses suunas, olles kardia naabruses enamatel juhtudel kaks korda suurem kui farüngeaalses algusosas. Koera neelunäärmete totaalne arv ei sõltu organi suuruselt, vaid kõigub suurematel tõukoertel (saksa linnukoer, hundikoer, taksikoer) võrdlemisi kitsastes piirides 40 000 ümber.

Seal leiduvad neelunäärmed vaid organi farüngeaalses pooles, ulatudes üksnes erandjuhtudel ja koguni väikesel arvul kuni organi, viimasesse kolmandikku, kardiani välja jõudmata. Nende kardiaalne kadu toimub näärmete kordkordselt hõrenedes. Sea neelunäärmete tiheduse areaalne muutumine raskendab nende totaalse arvu fikseerimist. Ligikaudsete arvestuste põhjal kõigub sea neelunäärmete arv 1500 ja 2500 vahel.

Propria strukturaalsed mikrokõrgendid esinevad neelus kõigil koduimetajail, omades kassil võrgustunud liistustiku, koeral lühikeste liistude ja õrnade papillide ning teistel loomadel teravkooniliste papillide kuju, mis on üksnes seal ja veise neelu kardiaalses osas isekeskis basaalselt liitunud. Strahl'i (1889) väide veise ja hobuse propria papillide algamisest pikiliistudest pole paikapidav.

Üksnes seal esinevad neelu propria papillid korrapäraselt spiraalselt kulgevates ja osaliselt anastomoseeruvates ridades. Teistel loomadel on papillide orienteerunud paigutus erandlik. Papillide tihedus väheneb kardiaalses suunas kõige märgatavamalt seal ja vähemal määral kodumäletsejatel ning hobusel. Propria papillide tihedus kasvab järgnevalt: siga, veis, lammas ja hobune.

Neelu intaktsel sisepinnal leiduvad strukturaalsed mikrokõrgendid esinevad seal neelu algusosa ventraalses seinas madalate ümmarate papillide ja kassil neelu tsirkulaarkurdude vahel võrgustunud liistustikuna.

Käesolev töö on valminud Tartu Ülikooli Vilistlaskapitali tänuväärsele toetusel.

English summary.

In the present paper the shape, number and distribution of the glandular orifices in the oesophagus of the dog and pig, and the shape, arrangement and density of the microscopical elevations of the oesophageal propria in the cat, dog, pig, ruminants and horse, as revealed by surface examination, are described and demonstrated microphotographically.

To obtain a uniform distension of the oesophagus and to stiffen its mucous membrane — indispensable for the fixation of the density and number of glandular orifices — the organs were filled under pressure with 1—5 per cent solution of formalin and subsequently merged into 1—2 per cent solution of chromic acid overnight. After the preparation had been washed out for several hours the glandular orifices were demonstrated by staining the free surface of the mucous membrane for some minutes with thionin or safranin. The denudation of the propria was accomplished by maceration or by keeping the mucous membrane in weak (33 per cent) alcohol for some days.

The only micro-relief elements of the free surface of the oesophagus are the mound-like papillae in the ventral wall of the pharyngeal extremity of the pig's oesophagus (plate II, fig. 1), the reticulately connected ridges in the region of the circular folds in the cat and the orifices of the oesophageal glands in the dog and pig.

In the dog the glandular orifices of the oesophagus are distributed throughout the organ. Their density increases distally, being in the cardiac part about twice as great as in the beginning of the organ (plate I, fig. 1 & 2). The more detailed data presented in the table on page 8 indicate that the density of the glandular orifices is roughly inversely proportional to the surface area of the organ and that the total number of the oesophageal glands is nearly constant (38 00—44 500) in the representatives of several breeds (German pointer, *Alsation* dog, *Dachshund*). Further

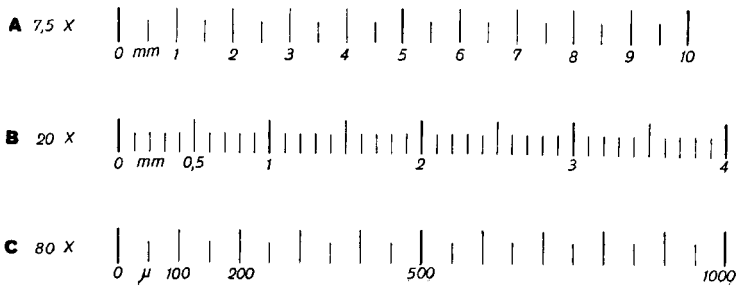
these data have been compared with the density and total number of the propria glands in the large intestine of the same species (see table p. 10).

In the pig the oesophageal glands extend, as a rule, only up to the end of the pharyngeal half of the organ; occasionally a few of them may reach the last third of the oesophagus, but not the cardia itself. Their density is greatest near the pharynx (mostly 20 to 30 glands or glandular orifices in the area of 1 sq. cm.), decreasing gradually in the caudal direction. The areal variations in the density, especially in the lower part of the organ, make it difficult precisely to fix the total number of oesophageal glands in the pig. According to approximate estimation it extends from 1500 to 2500.

The microscopic elevations of the oesophageal propria are less developed in domestic carnivora; in the distended oesophagus of the cat they are represented in the form of reticulately connected ridges (plate II, fig. 2) only in the lower part of the organ, and in the dog as irregularly anastomosed ridges and slender papillae throughout the organ (plate I, fig. 4).

In the pig, ruminants and horse only papillary elevations occur. In the pig the sharp conical, basally fused papillae are arranged in long rows with a spiral direction (plate I, fig. 5 & 6). In the ox only in the caudal part of the organ there is found a mutual connection of neighbouring papillae by slender and low ridges, but in the sheep and horse and also in the pharyngeal part of the organ in the ox, the simple sharp conical papillae arise directly from the propria (plate II, fig. 3, 4 & 6). The density of the papillae decreases caudally, being greatest in the horse (up to 700 papillae in an area of 10 sq. mm. of the distended organ) and smallest in the pig (about 200—250 papillae in the same area). The greatest similarity between the propria papillae exists in the sheep and ox.

The literary data have been compared with the present findings.

Illustratsioonide mõõdud.*Scales for appended illustrations.*

Tahvel I.

Joon. 1. Näärmeavad koera neelu farüngeaalsest kolmandikust. Taks ♀, 13—14 a. Suurendus 7,5 ×.

Joon. 2. Neelu näärmeavad kardia lähedusest. Loom ja suurendus, nagu joon. 1.

Mõlemal illustratsioonil on näärmeavad demonstreeritud neis leiduva limakorgi värvustamise teel tioniiniga. Nagu nende jooniste võrdlusest nähtub, on koera neelus näärmeavade tihedus märgatavalt suurem organi kardiaalses osas.

Joon. 3. Näärmeavade seos näärmejuhadega. Loom nagu joon. 1 ja 2. Suurendus 20 ×.

Illustratsioon tõendab tioniiniga värvustunud täppide vastavust näärmeavadele, näidates ühtlasi näärmeava väiksust juha suhtes.

Joon. 4. Propria mikroreljeef koera neelu kardiaalsest osast. Segavereline foksterjer, ♂, 13. a. Suurendus 20 ×.

Joon. 5. Näärmeavad ja propria papillid sea neelu algusosast. Orik, 8 kuune. Suurendus 7,5 ×.

Näärmeavasid piiravad tumedad sõõrid on põhjustatud lümfirakkude opaaksetest kogumitest näärmeavade läheduses.

Joon. 6. Propria papillid sea neelu kardiaalsest osast. Loom ja suurendus nagu joon. 5.

Kaks viimast joonist demonstreerivad sea neelu proksimaalse ja distaalse osa erinevusi näärmete esinemises resp. puudumises kui ka propria papillide tiheduses ja paigutuses.

Joon. 1 ja 2 on valmistatud preparaati pealt valgustades, teised aga läbi valgustades. Joon. 4 kujutatud pind on epiteelivaba ja joon. 6 demonstreeritud alalt on kõrvaldatud üksnes epiteeli superfitsiaalne kiht. Organi pikitelg kulgeb joonistel 4, 5 ja 6 ülevalt alla.

Plate I.

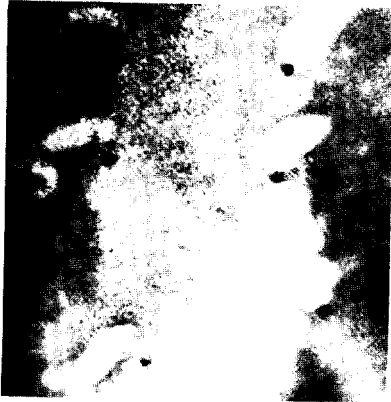




Fig. 1. Glandular orifices from the pharyngeal third of the dog's oesophagus. *Dachshund* ♀, 13—14 years old. Magnification 7,5 ×.

Fig. 2. Glandular orifices from the dog's oesophagus near the cardia. Animal and magnification as in fig. 1.

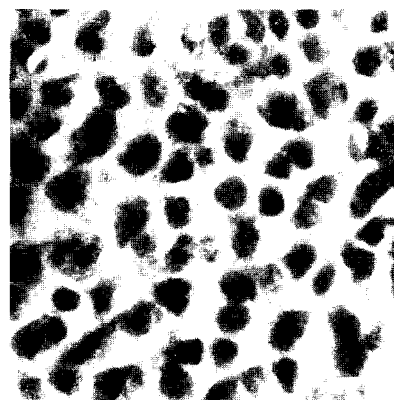
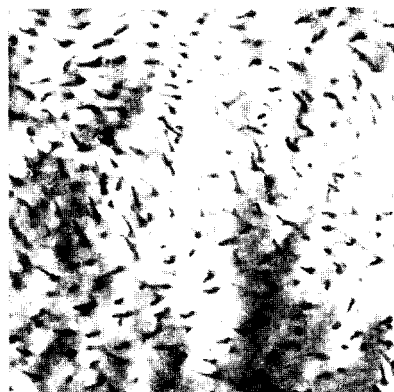
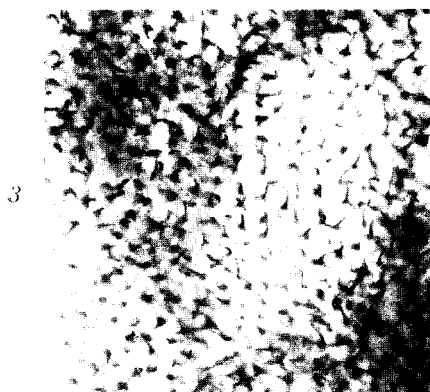
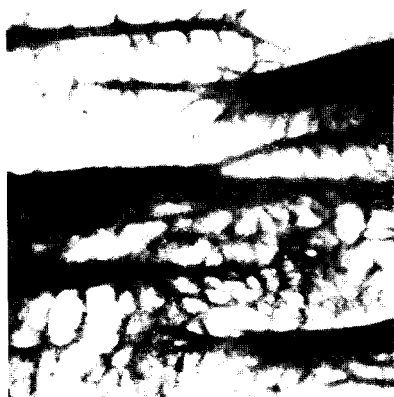
The glandular orifices were demonstrated by staining the mucin cork occluding them with thionin solution. The difference in the density of the glandular orifices from both the extremities of the oesophagus of the dog is remarkable.

Fig. 3. The connection of the orifices with the glandular ducts. Animal as in fig. 1 & 2. Magnification 20 ×.

Tahvel I
Plate I



Tahvel
Plate II



The illustration proves the correspondence of thionin spots with the glandular orifices and shows the size differences between the orifices and the glandular ducts (lighter areas).

Fig. 4. Propria elevations from the cardiac part of the dog's oesophagus. Mixed bred fox-terrier ♂, 13 years old. Magnification 20 ×.

Fig. 5. Glandular orifices and papillary body of the propria from the pharyngeal extremity of the pig's oesophagus. Pig, castrated male, 8 months old. Magnification 7,5 ×.

Fig. 6. Papillary body of the propria from the cardiac part of the pig's oesophagus. Animal and magnifications as in fig. 5.

The last two figures demonstrate the differences between the two extremities of the pig's oesophagus as regards the presence or absence of oesophageal glands and the density and arrangement of the papillary body.

Fig. 1 & 2 were made with reflected light, the remaining ones by transilluminating the mucous membrane. The surface of the organ in fig. 4 has been divested of epithelium and in fig. 6 only the superficial layer of the epithelium has been removed. The longitudinal axis of the organ corresponds to the longer edge of the plate in fig. 4, 5 & 6.

Tahvel II.

Joon. 1. Papillid ja näärmeavad sea neelu algusosast. Suurendus 7,5 ×.

Sellised papillid leiduvad üksnes organi ventraalses seinas umb. 10 cm ulatuses.

Joon. 2. Propria mikroreljeef kassi neelu kardiaalsest kolmandikust. Suurendus 20 ×.

Tumedate laikudena nähtavate tsirkulaarkurdude vahel paikneb õrn propria liistustik. Neelu sirutamise kaob selline võrgustik organi kraniaalses osas.

Joon. 3. Propria papillaarkeha veise neelu farüingealsest osast. Suurendus 20 ×.

Üksteisest lahus seisvad papillid algavad siin vahenditult propria pinnalt, organi kardiaalses pooles aga võrgustunud liistustiku sõlmekohtadelt.

Joon. 4. Propria papillaarkeha lamba neelu farüingealsest osast. Suurendus 20 ×.

Joon. 5. Veise neelu kardiaalsest osast pärineva pinnaepiteeli baasaalne pind. Suurendus 80 ×.

Joon. 6. Hobuse neelu kardiaalsest osast pärineva pinnaepiteeli baasaalne pind. Mära, 13 a. Suurendus, 80 ×.

Kahel viimasel joonisel nähtavad tumedamad kohad on süvendid, milledest on propria papillid kõrvaldatud. Vrd. hobuse papillide suurt jämust.

Plate II.

Fig. 1. Oesophageal papillae and glandular orifices from the pharyngeal extremity of the organ in the pig. Magnification 7,5 ×.

The demonstrated papillae are located in the ventral wall of the oesophagus, extending from the corniculate cartilages up to 10 cm. downwards,

Fig. 2. A micro-relief of the propria from the cardiac third of the cat's oesophagus. Magnification 20 \times .

The darker areas represent the circular folds of the organ between which the delicate network of low and thin ridges is visible.

Fig. 3. Papillary body of the propria in the pharyngeal part of the oesophagus of the ox. Magnification 20 \times .

The papillae standing separately here arise directly from the even surface of the propria, but in the cardiac part of the organ these papillae arise from reticulately connected ridges which lend the basal surface of the epithelium a lobulated or granular appearance (*v.* fig. 5).

Fig. 4. Papillary body of the propria from the pharyngeal part of the oesophagus in the sheep. Magnification 20 \times .

Fig. 5. Basal surface of the epithelium from the cardiac part of the oesophagus in the ox. Magnification 80 \times .

Fig. 6. Basal surface of the epithelium from the cardiac part of the oesophagus in the horse. Mare, 13 years old. Magnification 80 \times .

In the last two figures the darker areas represent the holes in the epithelium from which the propria papillae have been removed. Note the difference in size of these holes between the horse and ox.

Reflected light was used in making fig. 1, 5 & 6; in the remaining ones the relief was demonstrated by transillumination. Fig. 1 originates from an epithelium-covered preparation; in fig. 2, 3 & 4 an epithelium-free propria surface is demonstrated. In the four first figures the longitudinal axis of the organ runs parallel to the longer edge of the plate.

Literatur.

- Dobrowolski, Z. 1894. Lymphknötchen (*folliculi lymphatici*) in der Schleimhaut der Speiseröhre, des Magens, des Kehlkopfes, der Luftröhre und der Scheide. Ziegler's Beitr. path. Anat. u. allg. Path. **16**.
- Eichenberger, A. 1885. I. Die Schleimdrüsen des Oesophagus beim Hund. II. Retentionszysten im Oesophagus des Hundes. Dtsch. Ztschr. Tiermedizin u. vergl. Path. **11**.
- Ellenberger, W. 1911. Der Verdauungsapparat. Ellenberger's Hndb. der vergl. mikr. Anatomie der Haustiere. **3**. P. Parey, Berlin.
- Ellenberger, W. & H. Baum. 1932. Hndb. der vergl. Anatomie der Haustiere. Jul. Springer, Berlin.
- Goetsch, E. 1910. The structure of mammalian oesophagus. Am. Jour. Anat. **10**.
- Grahame, T. 1926. Structure of the oesophagus of domestic animals. Vet. Record **6**,14.
- Härter, H. 1932. Die Deckschicht der Speiseröhre von Katze und Hund. Ztschr. mikr.-anat. Forschung **31**.
- Oppel, A. 1897. Lehrbuch der vergl. mikr. Anatomie der Wirbeltiere, II. Schlund und Darm. G. Fischer, Jena.
- Rubeli, O. 1889. Über den Oesophagus des Menschen und einiger Haussäugetiere. Diss. Bern.
- Schumacher, S. 1927. Die Speiseröhre. Möllendorff's Hndb. der mikr. Anatomie des Menschen. **5**,1. Jul. Springer, Berlin.
- Strahl, H. 1889. Beiträge zur Kenntnis des Oesophagus und der Haut. Arch. Anat. u. Physiol., Anat. Abt.
- Tehver, Jul. 1939. The micro-relief elements of the stomach and intestine in domestic mammals. Acta et Comm. Univ. Tartuensis, A. **34**,9.
- Tehver, Jul. & N. Remmel, 1939. Über die Zahl der Dickdarmdrüsen bei den Haussäugetieren. Ztschr. mikr.-anat. Forsch. **45**.
- Trautmann, A. & J. Fiebiger, 1931. Lehrbuch der Histologie und vergleichenden mikroskopischen Anatomie der Haussäugetiere. P. Parey, Berlin.