ZUR FRAGE ÜBER DIE VIELKERNIGEN ZELLEN DES EINSCHICHTIGEN PLATTENEPITHELS

ASSISTENT

L. POSKA-TEISS

MIT 11 ABBILDUNGEN AUF 2 TAFELN

DORPAT 1922

C. Mattiesen, Dorpat.

Im Band 16 des Anatomischen Anzeigers veröffentlichte W. Tonkoff eine Arbeit (14), in der er vielkernige Zellen beschrieb, die er im Perikard einiger Säugetiere und Vögel nach Anwendung von Silbernitrat gesehen hat. Die Kerne wurden mit Hoyerschem Pikrokarmin gefärbt und auf diese Weise bearbeitete epitheliale Häutchen mit einem Messer abgeschabt. Manchmal lösten sie sich nach leisem Schütteln auch von selbst ab. Die Kerne, deren Zahl in einer Zelle bis 15 und sogar mehr sein konnte, enthielten ein Kernkörperchen und waren in einer Ebene gelegen. Ferner spricht Tonkoff die Vermutung aus, dass diese Zellen sich aus einkernigen Zellen bilden durch Wachstum derselben und Kernteilung ohne nachfolgende Zellteilung. Von der Art der Kernteilung sagt Tonkoff, dass er bei der weissen Ratte Amitose beobachtet, Karyokinese dagegen nie gesehen hat. Er meint auch, dass sich von den vielkernigen Zellen Teile der Zelle mit einem Kern abteilen, auf diese Weise eine neue einkernige Zelle bildend. Vielkernige Zellen sind eine normale Erscheinung bei erwachsenen Katzen, wobei ihr Epikard makroskopisch vollständig gesund aussieht. Bei jungen Katzen und Embryonen der zweiten Hälfte des Foetallebens waren die Zellen klein und immer einkernig.

Dasselbe Objekt wurde noch einmal behandelt von A. Sommer (12), wobei Paraffinschnitte gemacht wurden. Das Material wurde auf verschiedene Art und Weise fixiert und gefärbt. Auf Schnitten, die aus nach Zenker fixiertem Material verfertigt und mit Heidenhainschem Hämatoxylin gefärbt wurden, konnte man die Grenzen der Zellen sehen, die sich als ein- oder zweikernige erwiesen. Auf Präparaten von 5 erwachsenen und 4 jungen Katzen wurde nie Zellteilung beobachtet, aber die Anwesenheit von 2 Kernkörperchen im Kern wies auf die Möglichkeit von Amitose hin. Ein Zentrosoma, in einer Einbuchtung des Kernes gelegen, wurde entdeckt.

Daraufhin veröffentlichte W. Tonkoff wieder eine Arbeit (15), in der er mitteilt, dass die von ihm beobachtete Erschei-

nung nicht zufällig sein kann, denn auch er hatte eine grosse Anzahl von hauptsächlich alten Katzen untersucht und hatte in einem Falle Material von einer schwangeren Katze, folglich kann die Vielkernigkeit der Perikardialzellen nicht als Zeichen für ein Welken des Organismus gelten.

Infolge der Meinungsverschiedenheiten über diese Frage, die meiner Ansicht nach von Interesse für die Biologie der Zelle ist, habe ich es versucht, an die Frage mit einer anderen Methode heranzutreten, und zwar mit der Kotschetowschen Methode (6) des Abziehens verschiedenartig fixierten einschichtigen Epithels auf Kollodiumhäutchen.

Da Tonkoff mehrkernige Zellen besonders oft bei Katzen beobachtet hat, so habe ich mich gerade an dieses Tier gehalten, wobei ich Epithelien von verschiedenen serösen Häuten abgezogen habe, aber am häufigsten vom Pericardium viscerale s. Epicardium. Ich habe das Herz einer chloroformierten oder ätherisierten Katze ausgeschnitten, in Teile zerlegt und in verschiedenen Fixierungsflüssigkeiten fixiert. Am zweckmässigsten haben sich diejenigen erwiesen, nach denen es möglich war mit Heidenhainschem Eisenhämatoxylin Zellgrenzen und Zentralkörperchen zu färben, nämlich: Sublimat in physiologischer Kochsalzlösung und Flüssigkeiten nach Orth, Flemming und Champy. Nach dem Härten in Alkohol wurden die Stücke auf 10 Minuten in ein Gemisch von Äther + Alkohol übertragen, dann herausgenommen, ein wenig an der Luft gelassen, bis die Oberfläche trocken wurde, und dann mit Kollodium oder noch besser mit 8% Zelloidinlösung übergossen, ungefähr 8 Minuten so stehen gelassen und in 70° Alkohol gelegt. Wenn die Stücke nun aus dem 70° Alkohol herausgenommen sind, kann man mit einer Nadel auf dem erstarrten Zelloidinhäutchen Linien ziehen und auf diese Weise das Häutchen mit dem an ihm haftenden Epithel in Stücke einteilen, die ganz leicht abgehoben werden können, wenn man mit der Pinzette eine Ecke von solch einem Stückchen fasst. Ich muss aber bemerken, dass das Epithel sich nicht nach allen Fixationsmitteln gleich leicht abziehen lässt. Die obengenannten Fixationsmittel waren, mit Ausnahme der Flemmingschen Flüssigkeit, nach der sich nur verhältnissmässig kleine Epithelstücke ablösen, auch in dieser Hinsicht die geeignetsten. Auch fällt es schwerer, das Epithel von Embryonen und jungen Katzen abzuziehen, doch kann man auch in

diesen Fällen gewisse Resultate erzielen. Nachher wurde das Zelloidin- oder Kollodiumhäutchen in Äther + Alkohol aufgelöst, das Sublimatmaterial im Laufe einiger Minuten jodiert Von den Färbungsverfahren waren die geeignetsten: das Heidenhainsche Eisenhämatoxylin und die Färbemethode von Kull (7) nach vorheriger Behandlung nach Champy.

Was die Zahl der von mir untersuchten Tiere anbetrifft, so hatte ich hier Material von 9 erwachsenen Katzen; von 4 Katzen war mir bekannt, dass sie im Alter zwischen 1 u. 2 Jahren standen, von 5 war das Alter unbekannt, sicher war aber, dass 2 von diesen alt waren; einige waren schwanger. Ferner hatte ich Embryonen von 3 verschiedenen Entwicklungsstadien und junge Katzen (von 3 und 5 Tagen, 4 Wochen und unbekanntem Alter). Aber die Zahl der untersuchten Tiere ist grösser, da ich das Epikard der Katzenherzen schon vor einigen Jahren in Petersburg untersucht habe. Ich entsinne mich jedoch nicht mehr der Zahl der damals untersuchten Tiere, da alle meine Notizen und Präparate dort geblieben sind. Jedenfalls stimmen die jetzigen Resultate mit den damaligen vollständig überein.

Das Epithelhäutchen des Perikard sieht bei schwacher Vergrösserung wie mit Punkten — Kernen — besät aus. Die Kerne sind aber durchaus nicht regelmässig verteilt. Es gibt Flecken und Streifen, wo die Kerne dichter liegen, und Zwischenräume, wo sie weniger dicht liegen. Gerade an diesen letzten Stellen konnte man bei erwachsenen Katzen immer mehrkernige Zellen sehen, wobei ich als vielkernige diejenige Zellen bezeichne, welche mehr als 2 Kerne haben (Taf. 1. Fig. 2, 3, 4, 5). Aber wie die Zahl der vielkernigen Zellen, so ist auch die Zahl der Kerne in ihnen Schwankungen unterworfen. Ausserdem hing die maximale Zahl der Kerne in den mehrkernigen Zellen vom Alter des Tieres ab. In den Fällen, wo die Katzen sicher alt waren, wenn auch ihr Alter nicht genauer bekannt war, kamen Zellen mit einer grösseren Kernzahl vor. Die grösste Zahl der Kerne in einer Zelle war 19, aber das ist schon ein seltener Fall, 5, 6 und 7-kernige Zellen sind aber bei älteren Tieren nicht selten. Im Epikard der Katzen, deren Alter zwischen 1 und 2 Jahren war, waren 3 und 4-kernige Zellen häufig, 5 und 6-kernige seltener, aber sie kamen doch immer vor. Von dem Geschlecht der Katze hing die Vielkernigkeit nicht ab, so wurden Zellen mit einer grossen Zahl von Kernen bei 1 alten Katze und 1 altem Kater gese-

hen. Doch sind die meisten Zellen auch bei alten Tieren einkernig.

Die Kerne sind von ovaler Form; etwas gebogene, bohnenartige sind selten. Vacuolen, die auf den Kern drücken und ihn auf diese Weise deformieren, sind eine manchmal vorkommende, aber gewiss unnormale Erscheinung. Zwischen den gewöhnlichen Kernen kommen manchmal bedeutend grössere, sog. Riesenkerne vor. Solche Riesenkerne sind auch in anderen einschichtigen Plattenepithelien beschrieben worden (Ballowitz 1, Zavarzin 10, Martynov 8, Smirnow 13, Kotschetow 6). Solche Riesenkerne habe ich in allen Präparaten von Epikardepithel gesehen, nicht nur bei alten und jungen Katzen, sondern auch bei Embryonen. Diese ungewöhnlich stark gewachsenen Kerne haben manchmal genau dasselbe Aussehen, wie die normalen (Taf. 1. Fig. 1, Taf. 2. Fig. 10), manchmal aber erschienen sie auf Präparaten, die mit Delafieldtschem Hämatoxylin gefärbt waren, so dass man keine ungleichmässige Färbung, die nach dem Heidenhainschen Verfahren möglich wäre, vermuten kann, blasser als die gewöhnlichen und enthielten relativ weniger Chromatin. Sie besitzen 1, 2, manchmal 3 Kernkörperchen. Sie können sich direkt teilen, wobei sie sich, ebenso wie die gewöhnlichen, nicht in die Länge strecken und zerschnüren, sondern es bildet sich in ihnen ein querer Spalt. Aber ihre direkte Teilung kommt nicht oft vor, sie kommen ja auch selbst bedeutend seltener vor als die gewöhnlichen. Als Resultat einer direkten Kernteilung kann eine Zelle 2 Riesenkerne enthalten. Aber bedeutend häufiger kommen sie in einkernigen Zellen vor, wobei die Zelle normal gross oder grösser als gewöhnlich sein kann. Wenn die Zentralkörperchen gut gefärbt sind, kann man bemerken, dass die Zellen mit dem Riesenkern 1 oder 2 Zentriolen von normaler Grösse enthalten. Sehr selten waren die Zentralkörperchen etwas grösser als in den normalen Zellen. Eine grössere Zentriolenzahl habe ich in den Zellen mit Riesenkernen nicht beobachtet, obgleich es in Zellen mit Riesenkernen im Epithel der Descemetschen Haut so sein soll (Ballowitz 1). Die Riesenkerne kommen auch in solch einem Material vor, wo man Karyokinese beobachtet, trotzdem habe ich nie gesehen, dass sie sich karyokinetisch oder überhaupt auf irgend eine andere Weise als direkt teilen, und denke, dass sie in keiner Beziehung zum Teilungsprozess stehen, obgleich Ballowitz (1)

von den Riesenkernen des Epithels der Descemetschen Haut meint, sie könnten Resultate von multipolaren Mitosen sein, die Schottländer (11) allerdings nur im entzündeten Epithel der Descemetschen Membran gesehen hat. Da die Kerne in den Zellen meistens exzentrisch liegen, so kann man häufig bemerken, dass Kerne mehrerer nebeneinander liegender Zellen eine Gruppe bilden, so dass diese Zellen auf karyokinetischem Wege (in gegebenem Falle findet eine Zellteilung nur nach einer karyokinetischen Kernteilung statt) wahrscheinlich aus einer einzigen entstanden sind. Aber die Riesenkerne kommen häufiger einzeln, nicht in Kerngruppen, die durch gemeinsame Herkunft gekennzeichnet sind, vor. So muss man eher annehmen, dass die aussergewöhnlich stark gewachsenen Kerne schneller als die anderen die Fähigkeit sich karyokinetisch zu teilen verloren haben. Man muss noch hinzufügen, dass sich dergleichen Riesenkerne auch in anderen Epithelien der Katze finden (Perikardialpleura, parietales Perikardialblatt, Endokard, Lungenpleura, der die Harnblase bedeckende Teil des Bauchfells). Da die Epithelien dieser Häute keine vielkernigen Zellen (nur in der Lungenpleura sehr selten 3-kernige Zellen) aufzuweisen hatten, so darf man nicht annehmen, dass gerade Riesenkerne, sich teilend, Kerne der vielkernigen Zellen lieferten.

Normale Kerne enthalten Chromatin in gleichmässig verteilten Körnchen und einigen grösseren Häufchen, Kernkörperchen in verschiedener Zahl: 1, 2, 3, von verschiedener Form, Grösse und Anordnung (Taf. 1. Fig. 2, 4, 5, Taf. 2. F. 7). Häufig kann man direkte Kernteilung beobachten, die mit der Kernkörperchenteilung eingeleitet wird, wobei das Kernkörperchen stäbchenförmig wird, sich aber nicht in der Mitte verengert, sondern seine Masse sammelt sich zu seinen Enden hin. So konnte ich häufig beobachten, dass nicht nur nach der Eisenhämatoxylinfärbung, sondern auch nach Delafieldtschem Hämatoxylin-Eosin der mittlere Teil eines stäbchenförmigen Kernkörperchens nicht schmäler als seine Enden war, sich aber heller färbte. Die Kerne strecken sich gleichfalls nicht in die Länge, sondern werden von einem Spalt durchschnitten, wobei der Spalt einseitig entstehen oder auf der einen Seite tiefer einschneiden kann. Es sind gar keine Veränderungen im Chromatin der sich direkt teilenden Kerne bemerkbar. Auf Stellen, die bei schwacher Vergrösserung als dunklere Flecken und Streifen erscheinen, liegen hauptsäch-

lich kleinere einkernige Zellen, aber am Rande dieser Streifen in den vielkernigen Zellen kann man direkte Kernteilung beobachten, nach der zuerst 2-kernige, später vielkernige Zellen entstehen. In vielkernigen Zellen, besonders in solchen, deren Kernzahl schon bedeutend ist, kann man häufig bemerken, dass sich teilende Kerne oder solche, die vor kurzem durch Teilung entstanden sind, kleiner sind und grössere, gleichmässig verteilte Chromatinklümpchen enthalten. Es macht den Eindruck, dass diese Kerne keine Zeit zum Wachsen haben, sondern sich schon wieder teilen. Die Kernanordnung in der Zelle kann verschieden sein, aber am häufigsten bilden die Kerne eine Gruppe, welche in der Zelle exzentrisch liegt (Taf. 1. Fig. 2, 3, 4, 5). Seltener liegen sie einzeln (Fig. 5, die 8-kernige Zelle); nie habe ich gesehen, dass sie einen Ring bilden, in der Mitte einen freien Raum lassend, wie dies z. B. im Epithel der Descemetschen Haut (Zavarzin 10) der Fall ist. Immer liegen die Kerne in einer Ebene, in grossen Gruppen kann man manchmal sehen, dass der Rand des einen Kernes über den Rand des anderen geschoben ist. Die Bindegewebskerne, die ja auch häufig zu sehen sind (Taf. 1. Fig. 2, 3), wenn das Zelloidin tiefer als nur in das Epithel eingedrungen ist, unterscheiden sich von den Epithelkernen wenn nicht immer durch ihre Form, so doch immer durch ihre Lage und meistens auch durch ihre Färbbarkeit.

Die Zellgrenzen kommen zum Vorschein nach Heidenhain als schwarze, nach Kull als rote sich schlängelnde sehr dünne Linien. Auf gelungenen Präparaten sind diese Linien immer geschlossen, und da man ganz genau die Grenzen der einkernigen Zellen, die eine vielkernige umgeben, sieht, so ist gar kein Zweifel vorhanden, dass wir es wirklich mit vielkernigen Zellen zu tun haben. Solch ein Zweifel könnte ja überhaupt nur in bezug auf Eisenhämatoxylinpräparate entstehen, denn sie färben sich ungleich, dagegen sind die nach Kull gefärbten gleichmässig durchfärbt.

Ähnlich wie es Kolossow (5) im Pleuroperitonealepithel gesehen hat, besteht auch hier die Zelle aus 2 Teilen: aus einer Deckplatte und dem unter ihr gelegenen eigentlichen Protoplasma. Die schwarzen sich schlängelnden Linien bilden gerade die Grenzen der Deckplatten, das eigentliche Protoplasma jeder Zelle ist aber mit dem Protoplasma aller benachbarten Zellen durch Anastomosen verbunden, zwischen denen Vacuolen liegen

(Taf. 2. Fig. 6), die auf den Präparaten wahrscheinlich grösser als die im Leben sind, was auf das Zusammenziehen der Zellen beim Fixieren zurückzuführen ist. Es müssen also an Stelle der schwarzen Linien ganz schmale Zwischenräume zwischen den Deckplatten sich befinden, die ausgefüllt sind mit einer Substanz, welche es der Flüssigkeit, die in dem Vacuolen-System zirkuliert, nicht erlaubt auszufliessen und welche sich nach Heidenhain schwarz, nach Kull rot färbt. Man könnte diese Linien folglich mit den Schlussleisten des Zylinderepithels vergleichen. Irgendwelche Härchen auf den Deckplatten, ähnlich denen, die Kolossow (5) auf dem Perikardialepithel und v. Brunn auf dem Epithel der Pleura (3) beschrieben hat, habe ich nicht gesehen.

Im embryonalen Material von mittleren Stadien der Entwicklung stellt das Epikardepithel ein Syncytium vor, dessen Einteilung in Zellen dadurch angedeutet ist, dass das um den Kern herum liegende Protoplasma dunkler gefärbt erscheint als das in den Zwischenräumen liegende (Fig. 7). Zentriolen sind sichtbar, häufiger einzelne, seltener doppelte. Verhältnismässig oft liegen sie dicht am Kern. In späteren Stadien erscheinen schon schwarze Grenzlinien. In embryonalem Material kann man immer verschiedene Stadien der Karyokinese treffen (Taf. 2. Fig. 7). Zwischen den vor kurzem durch Teilung entstandenen Zellen ist das Flemmingsche Zwischenkörperchen sichtbar (Taf. 2. Fig. 7). Zugleich aber sind in den Kernen verlängerte und doppelte Kernkörperchen sichtbar. Ältere Embryonen haben, wenn auch spärlich, 2-kernige Zellen. Noch bei einem 4 Wochen alten Kätzchen konnte man Karyokinese sehen, aber auch 2-kernige Zellen. Bei einem noch älteren Kätzchen, dessen genaues Alter mir unbekannt, habe ich schon keine Karyokinese mehr gesehen, wohl aber 2-kernige und sogar seltener 3-kernige Zellen.

Was den Bau des Protoplasmas anbelangt, so erscheint es meistens homogen, manchmal kann man jedoch bemerken, dass es einen fibrillären Bau hat (Taf. 2. Fig. 8), jedenfalls aber keine regelrechte Fibrillensysteme, wie sie von Smirnow (13) und Nuel et Cornil (9) in Epithelzellen der Descemetschen Haut bei Vögeln gesehen worden sind.

Der Kern oder die Kerngruppe in vielkernigen Zellen liegt exzentrisch, die Mitte der Zelle aber wird vom Mikrozentrum

eingenommen. Im einfachsten Falle, in einkernigen Zellen, sieht man einen hellen Fleck auf dunklem Hintergrund oder dunklen Fleck auf hellem Hintergrund — die Sphäre (Taf. 1. Fig. 1, 2, 3, 4, 5) — und in ihr die Zentriolen. Manchmal hat das Zellkörperchen die Form eines Punktes, manchmal aber auch die eines kurzen Stäbchens oder einer Hantel. Vielleicht hat die Zentriole immer eine längliche Form, erscheint aber als ein Punkt, wenn sie in der Zelle aufrecht steht. In Präparaten von erwachsenen Katzen habe ich in einkernigen Zellen, die gut gefärbt waren, mir ganz normal erschienen und zwischen Zellen lagen, deren Zentriolen auch sichtbar waren, meistens eine (Taf. 1. Fig. 1, 3, 4, Taf. 2. Fig. 6, 8) oder auch 2 Zentriolen (Taf. 1. Fig. 5) gesehen, wobei ihre Grösse dann manchmal ungleich war. Eine grössere Anzahl von Zentriolen in einkernigen Zellen habe ich nie gesehen.

In 2-kernigen Zellen waren meistens 2 Zentralkörperchen, die in 1 Sphäre lagen (Taf. 1. Fig. 1, 5), seltener hatte jedes seine eigene Sphäre, manchmal waren aber 3 Zentriolen in 2 Sphären, wobei einmal eine doppelte Zentriole gerade bei dem Kern lag, dessen Kernkörperchen sich auch teilte. Einmal waren auch 5 Zentriolen sichtbar.

In 3-kernigen Zellen waren am häufigsten 3 Zentralkörperchen in 1 Sphäre (Taf. 1. Fig. 5), manchmal in 2, manchmal lagen alle 3 einzeln, es kamen aber auch 4 Zentriolen vor.

In 4-kernigen Zellen meistens 4 Zentralkörperchen in 1 Sphäre, manchmal in 2 (2 + 2 oder 3 + 1), auch in 3 (2 + 1 + 1).

In 5-kernigen Zellen 5 Zentralkörperchen in 2 (3 + 2) oder 3 (2 + 2 + 1 und 3 + 1 + 1) Sphären, es kamen auch 6 Zentriolen vor.

In 6-kernigen Zellen — 6 Zentriolen, am häufigsten in 1, seltener in 2 (5 + 1 und 3 + 3) oder 3 (4 + 1 + 1) Sphären, aber auch 8 Zentriolen.

In 7-kernigen — 7 Zentriolen in 1, 2 (5 + 2) oder 3 (3 + 3 + 1) Sphären (Taf. 1. Fig. 4), aber auch 9 Zentriolen in 2 Sphären (5 + 4) (Taf. 1. Fig. 2).

In 8-kernigen — 8 Zentriolen in 1 (Taf. 1. Fig. 5) oder 2 (5 + 3) Sphären.

In 9-kernigen — 9 Zentriolen in 1 oder 2 (5 + 4) Sphären. Es versteht sich von selbst, dass hier nur von solchen vielkernigen Zellen die Rede ist, die zwischen deutlich sichtbaren

einkernigen lagen, deren Zentralkörperchen auch zu sehen waren.

Aus dem Angeführten ist ersichtlich, dass die Zentriolenzahl im Mikrozentrum der Kernzahl gleich ist oder sie etwas übersteigt. Ähnliches hat auch Zavarzin (10) beobachtet. Ausserdem sei noch bemerkt, dass die Grösse der Zentriolen in vielkernigen Zellen häufig geringer ist als in 1- oder 2-kernigen; da sie ausserdem häufig dicht gelagert sind, ist es nur selten möglich sie genau zu zählen. Da die Kerne sich hier amitotisch teilen, so ist es klar, dass eine gewisse Beziehung zwischen der direkten Kernteilung und der Vergrösserung der Zentriolenzahl vorhanden sein muss. Wenn die Zentriolen sich ganz unabhängig von den Kernen teilen würden, könnte ihre Zahl bedeutend grösser als die Kernzahl sein oder sie nicht erreichen. Da ihre Zahl aber der Kernzahl gleich ist oder sie etwas übersteigt, muss man annehmen, dass die Zentriolen sich vor dem Kern teilen. Da die Zentriolenzahl auch meistens nur um 1 grösser ist als die Kernzahl, wenn sie überhaupt grösser ist, so muss man annehmen, dass sich in den vielkernigen Zellen gleichzeitig meistens nur ein Kern teilt, eine Tatsache, die beim Durchsehen der Präparate bestätigt wird. Ausserdem ist aus den Präparaten ersichtlich, dass die Zentriolen gewöhnlich beieinander bleiben, eine Gruppe bildend; auch wenn sie neue Gruppen bilden, bewegen sie sich selten weit von der ursprünglichen Stelle.

In Präparaten, die nach Champy fixiert und nach Kull oder Heidenhain gefärbt sind, kann man im Protoplasma der Zellen Chondriosomen sehen; besonders dicht sind sie um den Kern oder um die Kerngruppe der vielkernigen Zelle gelagert, peripheriewärts liegen sie weniger dicht (Taf. 2. Fig. 10).

Den Netzapparat habe ich nicht sehen können, obgleich Ballowitz (2) und Totsuka (16) ihn im Epithel der Descemetschen Membran auf nach Heidenhain gefärbtem Sublimatmaterial gesehen haben. Auch Deineka (4) erwähnt in seiner Arbeit, dass er mit Hilfe der Golgischen Methode den Netzapparat im Perikardialepithel gesehen hat, doch gibt er keine Zeichnung.

Was das weitere Schicksal der vielkernigen Zellen anbetrifft, muss die Frage gestellt werden, ob ihr Körper sich weiter teilt oder nicht. Martynov (8) hat im Amnionepithel eine Teilung von vielkernigen Zellen in mehrere Zellen mit einer kleine-

ren Kernzahl geschildert. Allerdings ist dort die Kernteilung eine abweichende Form der Karyokinese. Auch Kotschetow (6) meint im Pigmentepithel der Netzhaut dergleichen gesehen zu haben in vielkernigen Zellen, die nach einer besonderen Art von direkter Kernteilung — Zerstäubung des Chromatins — entstehen. Ähnliches vermutet Tonkoff (14) auch von den vielkernigen Perikardialzellen und gibt eine Zeichnung, die seine Meinung bestätigt. Es wäre möglich zuzugeben, dass die vielkernigen Zellen auch hier nicht immer vielkernig bleiben, sondern dass sich von ihnen einkernige Zellen abteilen können, zumal öfters solche Zellen vorkommen, die ihrer Lage nach daran denken lassen, — oder dass die vielkernige Zelle sich in 2 teilt, die auch vielkernig sind, aber eine kleinere Kernzahl aufweisen als die ursprüngliche. Da alle Zellen, ob sie ein- oder vielkernig sind, ein oder sogar mehrere Mikrozentren aufweisen, ist es notwendig, dass sich solch ein Stück vom Protoplasma abteilt, welches einen oder mehrere Kerne und ein Mikrozentrum enthält. Aber Präparate mit vielkernigen Zellen zeigen, dass ihre Zentralkörperchen eine verhältnismässig geringe Neigung zum Wandern zeigen und häufig in einer Gruppe liegen bleiben. Das weist schon darauf hin, dass eine Abteilung neuer Zellen, wenn sie auch geschieht, so doch nicht allzu häufig ist. Andererseits, wenn eine Teilung der vielkernigen Zellen in 2 oder mehrere Zellen geschehen würde, müsste mit dem wachsenden Alter des Tieres wohl vielleicht die Zahl der mehrkernigen Zellen wachsen, keinesfalls aber die Kernzahl in den einzelnen vielkernigen Zellen, was ja doch der Fall ist. Jedenfalls, wenn eine Teilung der vielkernigen Zellen auch stattfinden sollte, so muss sie doch langsamer vor sich gehen, als die zur Bildung der vielkernigen Zelle führende Kernteilung. Ich denke auch, dass wenn das Entstehen von vielkernigen Zellen mit nachfolgender Teilung derselben ein normaler Teilungsvorgang im Epikardepithel wäre, so müsste dieselbe Teilungsart eine weitere Verbreitung haben und auch in anderen Epithelien seröser Häute vorkommen, aber dort fehlten die vielkernigen Zellen überhaupt, somit muss man annehmen, dass auch hier keine Zellteilung der vielkernigen Zellen stattfindet.

Bei manchen Katzen, deren Epikardepithel ich untersucht habe, habe ich zum Vergleich noch irgend eine andere Haut genommen, so habe ich z. B. das Endokardepithel unter-

sucht. Es hat ein charakteristisches Aussehen dank der hauptsächlich mehreckigen Form seiner Zellen, als ob sie gleichmässig in allen Richtungen ausgedehnt wären. Sonst ähnelt es vollständig den Epikardepithelzellen, aber die weit grösste Zahl dieser Zellen war einkernig, selten begegneten 2-kernige, einmal eine 3-kernige, wobei im Epikardepithel derselben Katze 3-kernige Zellen öfters vorkamen, aber auch 4- und 5-kernige nicht fehlten. Auch im Epithel der inneren Fläche des Herzbeutels habe ich 3- und 4-kernige und auch eine 6-kernige Zelle gesehen, und zwar bei einer Katze, in deren Epikard von den vielkernigen Zellen die 3- und 4- kernigen das Übergewicht hatten, aber auch 5- und 6-kernige vorkamen (Taf. 2. Fig. 9).

Das Epithel der Lungenpleura bestand hauptsächlich aus 1-kernigen Zellen, aber es kamen auch 2- und noch seltener 3-kernige vor (im Epikard dieser Katze waren 3-kernige häufig, aber es kamen auch 4- und 5-kernige vor). Hier ist für die Kerne charakteristisch, dass sie stellenweise ziemlich häufig eine etwas bohnenartige Form haben, dann liegt das Zentrosoma auf der eingebogenen Seite, aber in normaler Entfernung vom Kern. Im Epithel der Lungenpleura habe ich eine Menge Leukozyten gesehen. Das Epikardepithel war oft mit Blut beschmiert und dann konnte man auf Präparaten zwischen den roten Blutkörperchen auch Leukozyten sehen, aber diese waren im Ruhezustande, und nur einmal auf einem Präparat, das ich nicht mehr besitze, habe ich Leukozyten gesehen im Zustande amöboider Bewegung fixiert in den Zwischenräumen zwischen den Zellen. Bei beiden Exemplaren, von denen ich die Lungenpleura untersucht habe, waren Leukozyten zu sehen, welche sich in den Zwischenräumen befanden. Sie hatten eine sehr mannigfaltige Form und befanden sich hauptsächlich in den Ecken zwischen 3 Zellen, manchmal aber in Spalten zwischen 2 Zellen. Dabei zerstörten sie nicht nur die feinen protoplasmatischen Brücken zwischen den Zellen, sondern bildeten einen ziemlich breiten Spalt, so dass bei ihrem Durchtritt auch das Protoplasma der Zellen leiden musste, manchmal war sogar am Kern eine Vertiefung, die von einem durchkriechenden Leukozyten herrührte.

Im Epithel der parietalen Pleura waren die meisten Zellen einkernig, als Ausnahme 2-kernig. Vom Epikard dieser Katze habe ich kein Präparat, aber die Katze war $1^1/_2$ Jahre alt und musste somit im Epikard wenigstens 3- und 4-kernige Zellen haben.

Endlich habe ich Präparate vom Epithel desjenigen Teils des Bauchfells gemacht, der die Harnblase bedeckt, weil die Harnblase doch auch ein Organ darstellt, welches periodischen Ausdehnungen unterworfen ist. Die Zellen erwiesen sich in der Mehrzahl der Fälle als einkernige, selten waren 2-kernige zu sehen. An Stellen, wo das Epithel zerstört war, konnte man die unter ihm liegende durchlöcherte Basalhaut sehen.

So hat die Untersuchung einiger anderer Epithelien der serösen Häute der Katze gezeigt, dass eine Vermehrung der Kerne den Epithelzellen eigen ist, aber am deutlichsten ist sie im Epikardepithel.

Die vielkernigen Zellen kommen im Epithel aller Teile des Herzens vor, auf der Oberfläche der Ventrikel ebenso wie auf den Vorhöfen. Auch hängt ihre Anwesenheit nicht vom Laufe der Blutgefässe unter dem Epithel ab. Die Zellen, welche über den Blutgefässen zu liegen kommen, sind wohl sehr stark ausgedehnt, aber sie sind nicht vielkernig, sondern 1- und 2-kernig. Wenn das Blutgefäss ganz fein ist, so dass über ihm nur zwei Reihen von Zellen liegen, so kann man bemerken, dass die Kerne gleichsam von der höchsten Stelle des Blutgefässes heruntergerollt sind (Taf. 2. Fig. 11). Wahrscheinlich ruft die Herztätigkeit die Vielkernigkeit der Zellen hervor.

Das Vorhandensein von vielkernigen Zellen im Epikard- und Perikardepithel halte ich für bewiesen und hege keine Bedenken über die von mir angewandte Methode, sonst könnte man kein vollständiges Bild von den durch Wachstum und Alter bedingten Veränderungen im Epithel verfolgen. Auch würde dann die Methode in anderen Epithelien keine negativen Resultate ergeben. Und wenn die vielkernigen Zellen im Perikard auf Schnitten nicht gesehen worden sind, so wird es wohl davon abhängen, dass sie eine grosse Ausdehnung haben und auf Schnitten schwer heil zu sehen sind.

Die Arbeit habe ich in Dorpat wiederholen müssen, auch habe ich sie hier weiter ausgeführt. Das erste Mal habe ich mich mit diesem Thema beschäftigt in Petersburg auf den Höheren Naturwissenschaftlichen Frauenkursen von Lochwitskaja-Skalon in den Jahren 1915/16 und 1916/17. Daher benutze ich hier die Gelegenheit denjenigen Personen meinen Dank auszusprechen, deren Ratschläge mir zuteil wurden, nämlich Professor Dogiels

Assistenten Herrn D. I. Deineka, A. A. Zavarzin und A. J. Kolatschow. Ausserdem bin ich Herrn Prof. Sommer Dank schuldig, durch dessen Liebenswürdigkeit ich die Möglichkeit hatte die Literatur aus dem histologischen Institut der Universität Dorpat zu benutzen.

Dorpat, 9./IX. 1922.

Zitierte Literatur.

1. E. Ballowitz, „Notiz über Riesenkerne". Anat. Anz., Bd. 17, 1900.
2. — „Über das Epithel der Membrana elastica posterior des Auges, seine Kerne und eine merkwürdige Struktur seiner grossen Zellensphären". Arch. f. mikr. Anat., Bd. 56, 1900.
3. v. Brunn, zitiert nach Prenant-Bouin-Maillard „Traité d'histologie", t. II. Plèvre.
4. D. Deineka, „Der Netzapparat von Golgi in einigen Epithel- und Bindegewebszellen während der Ruhe und während der Teilung derselben". Anat. Anz., Bd. 41, 1912.
5. A. K. Kolossow, „Über die Struktur des Pleuroperitoneal- und Gefässepithels (Endothels)". Arch. f. mikr. Anat., Bd. 42, 1893.
6. Н. А. Кочетов, „Изследов. пигментного эпителия сетчатки в связи с вопросом о делении клетки". Труды Имп. С.-Петерб. Общ. естествоиспытателей, т. XXXIX, вып. 1, 1908.
7. H. Kull, „Eine Modifikation der Altmannschen Methode zum Färben der Chondriosomen". Anat. Anz., Bd. 45, 1913.
8. В. Ф. Мартынов, „К вопросу о размножении клеток в амниотическом эпителии млекопитающих". Труды Имп. С.-Петерб. Общ. естествоиспытателей, т, XL, вып. 1, 1909.
9. I. C. Nuel et Fern. Cornil, „De l'endothelium de la chambre antérieure de l'oeil particulièrement de celui de la cornée". Arch. de Biol., T. 10, 1890.
10. А. А. Заварзин, „Некоторые наблюдения над эпителием Десцеметовой оболочки". Труды Имп. С.-Петерб. Общ. естествоиспытателей, т. XXXIX, вып. 1, 1908.
11. J. Schottländer, „Über Kern- u. Zellteilungsvorgänge im Endothel der entzündeten Hornhaut". Arch. f. mikr. Anat., Bd. 31, 1888.
12. A. Sommer, „Zur Kenntnis des Perikardialepithels". Arch. f. mikr. Anat., Bd. 62, 1903.

13. A. Smirnow, „Über die Zellen der Descemetschen Haut bei Vögeln". Internat. Monatsschrift f. Anat. u. Physiol., Bd. 7, 1890.
14. W. Tonkoff, Über die vielkernigen Zellen d. Plattenepithels" Anat. Anz., Bd. 16, 1899.
15. W. Tonkoff, „Zur Kenntnis d. Perikardialepithels". Arch. f. mikr. Anat., Bd. 63, 1904.
15. Totsuka, „Üb. d. Zentrophormien in d. Descemetschen Epithel d. Rindes". Internat. Monatsschrift f. Anat. u. Phys. 1902.

Erklärung der Zeichnungen.

Die Abbildungen 1, 2, 3, 4, 5, 6, 7, 8, 9, 10 sind mit dem Zeichenapparat nach Abbe bei hom. Oel-Immersion $^1/_{12}$ (Leitz) gemacht, Abb. 11 mit Obj. 6 (Leitz).

B — Bindegewebskern.
R — Riesenkern.
rB — rotes Blutkörperchen.
SZ — schematische Darstellung einer Zentralkörperchengruppe.
V — Vacuole.
Z — Zentralkörperchen.
ZüB — Zellen, die über einem Blutgefäss liegen.

№ 1.	Epikard einer erwachsenen Katze;	Sublim.-Eisenhämatoxylin.
№ 2.	„ „ alten „ ,	Orth-Eisenhämatoxylin.
№ 3.	„ „ „ „	„ „
№ 4.	„ „ „ „	„ „
№ 5.	„ „ „ „	Sublim.-Eisenhämatoxylin.
№ 6.	„ „ erwachsenen „	Champy-Eisenhämatoxylin.
№ 7.	„ eines Katzenembryo; „	Sublimat-Eisenhämatoxylin.
№ 8.	„ einer erwachsenen Katze;	„ „
№ 9.	Perikard „ „ „ ;	„ „
№ 10.	Epikard „ „ „ ;	Champy-Kull, aber gezeichnet mit schwarzer Farbe.
№ 11.	„ „ „ „ ;	Sublim.-Eisenhämatoxylin.

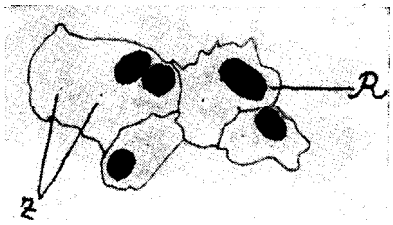

Fig. 1.

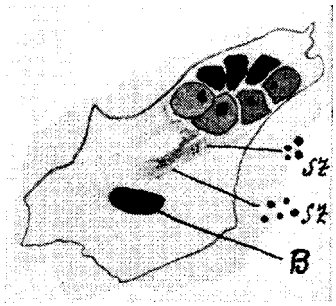

Fig. 2.

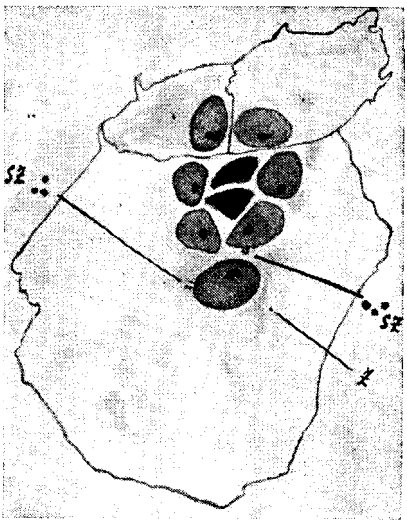

Fig. 4.

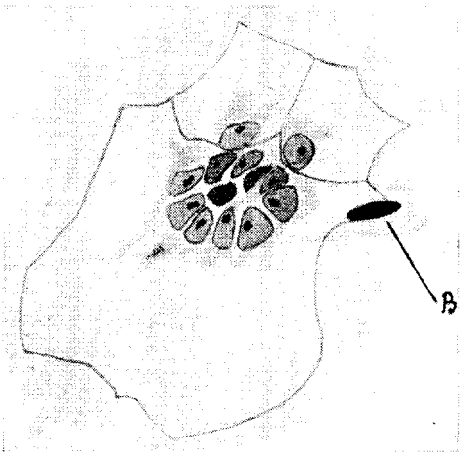

Fig. 3.

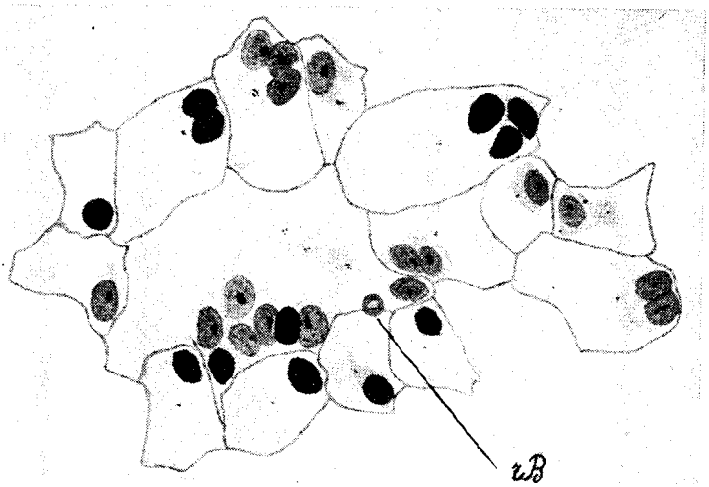

Fig. 5.

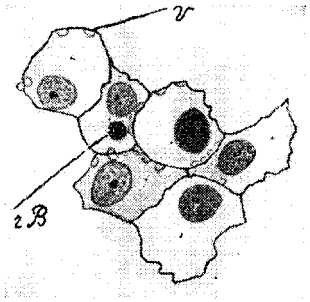

Fig. 6.

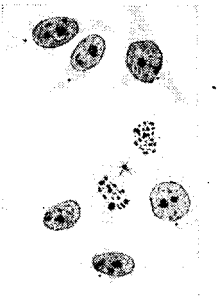

Fig 7.

Fig. 8.



Fig. 9.

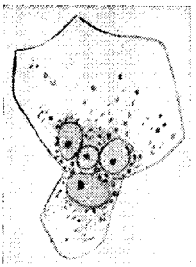

Fig. 10.

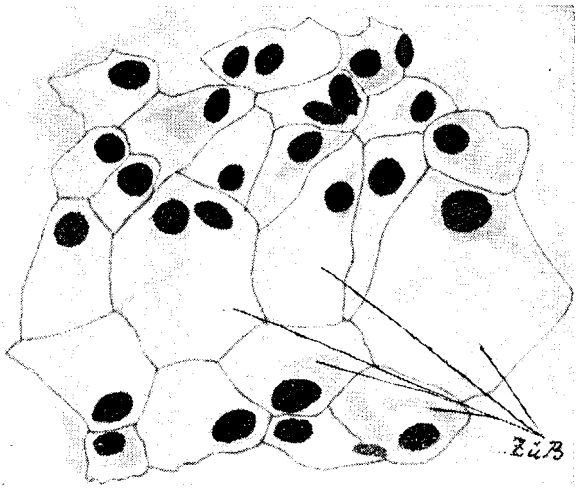

Fig. 11.

K. Mattiesen, Dorpat.